Aus der Universitäts-Kinderklinik zu Heidelberg.
(Director: Prof. Dr. O. Vierordt.)

Ein Fall
von
Lymphcyste des Ligamentum uteri latum.

Beitrag zur
Kenntniss von den abdominellen Lymphcysten.

Inaugural-Dissertation
zur
Erlangung der Doctorwürde
der
hohen medicinischen Facultät
der
Grossh. Bad. Universität Heidelberg
vorgelegt von

Victor Lion,
Arzt aus Mannheim.

Dekan:
Geh. Rat C. Gegenbaur.

Referent:
Prof. O. Vierordt.

Mit einer Tafel.

Berlin.
1896.

Digitized by the Internet Archive
in 2026

https://archive.org/details/IA40153311_0153

Wenn auch die Literatur der letzten Jahre und besonders der allerneuesten Zeit eine grössere Reihe von Beobachtungen über Lymphcysten in der Abdominalhöhle aufweist, wie dies die am Schlusse aufgeführte Casuistik darthut, so ist doch volle Klarheit über dieses Thema noch nicht geschaffen, und noch immer haben wir die Verpflichtung, jeden einzelnen Fall der Art zu publiciren, um so aus der Casuistik allmählich ein bestimmtes Krankheitsbild zu erhalten. Und dass noch Dunkelheit auf dem Gebiet gerade dieser cystischen Bildungen herrscht, erkennt man daraus, dass auch neuere Werke über Pathologie und Chirurgie diese einst wohl nur wissenschaftliches, aber bei dem derzeitigen Stand der chirurgischen Technik heute auch grosses praktisches Interesse beanspruchenden Tumoren nur äusserst kurz abhandeln.

So berichtet Ziegler[1] bei der Lehre von den Geschwülsten speciell des Lymphgefässsystems nur kurz, dass chylushaltige Chylangiome — die wir ja principiell nicht von den Lymphcysten trennen — im Gebiet der Darmwand und des Mesenteriums vorkommen, und ferner, dass cystische Lymphangiome des Peritonäums sehr selten sind. Auch Thoma[2] verzeichnet nur, dass auch am Mesenterium und anderen Theilen des Peritonäums Lymphangiome vorkommen. Desgleichen erwähnen Orth[3] und Peerls[4] nur ganz kurz als seltene Neubildung des Bauchfells

das Chylangioma cavernosum. Ebenso findet man die Lymphcysten auch in den erst kürzlich erschienenen „Ergebnissen der allgemeinen pathologischen Morphologie und Physiologie“ von Lubarsch und Ostertag[5] nur angedeutet.

In den chirurgischen Lehrbüchern finde ich diese Bildungen bei Hueter und Koenig nicht, bei Tillmanns[6] nur das Chylangioma cavernosum und die Chyluscysten des Mesenteriums genannt.

Es dürfte deshalb von gewissem Werthe sein, einen den oben genannten Beobachtungen sich anschliessenden Fall zu veröffentlichen, der im Laufe des Sommers an der Heidelberger Universitäts-Kinderklinik zur Beobachtung kam und dort operirt wurde — um so mehr, als derselbe sich durch seinen Sitz von allen bis jetzt bekannten Fällen — soweit ich sie aus der mir zugänglichen Literatur ermitteln konnte — unterscheidet und auch in pathologisch-anatomischer Hinsicht mancherlei Interessantes bietet.

Es handelt sich um die:

3½jährige Kaufmannstochter H. St., die am 3. Juli 1895 in die Klinik eintrat.

Die Anamnese ergiebt keinerlei hereditäre Belastung. Die beiden ersten Lebensjahre soll das Kind stets gesund gewesen sein. Es hat leicht laufen gelernt und ohne Beschwerden gezahnt. Seit 1½ Jahren bemerken die Eltern, dass der Leib des Kindes, das zu dieser Zeit Scharlach und sofort darauf Rötheln gehabt hatte, allmählich immer „dicker“ wurde und bis jetzt noch immer an Umfang zunehme. Irgend welche Ursache wissen sie nicht anzugeben. Während der ganzen Zeit war Stuhl und Urin bei dem Kinde häufig angehalten. Es hatte Schmerzen beim Uriniren und liess jedesmal nur wenig Urin. Ueber Schmerzen im Leib hat Pat. nicht geklagt, bis sie vergangene Weihnachten mit „Hitze“ erkrankte, wobei sie starke Schmerzen im Leib hatte. In der letzten Zeit nun habe das Kind bedeutend abgenommen, besonders seien die Beine sehr abgemagert.

Status bei der Aufnahme: Das für sein Alter recht grosse Kind zeigt schlaffe Musculatur und sehr geringes Fettpolster. Keine Oedeme. Keine äusseren Zeichen von Lues oder Scrofulose.

Die Haut ist von blasser Farbe, das Gesicht lebhaft geröthet, von relativ frischem Aussehen. Auch die Schleimhäute sind keineswegs stark anämisch.

Die Rachengebilde sind stark geröthet, die rechte Tonsille etwas hypertrophisch.

Die occipitalen Lymphdrüsen sind gering, die inguinalen etwa bis Bohnengrösse geschwollen.

Das Knochensystem zeigt keine Besonderheiten.

Auch die Lunge bietet normalen Befund; vordere Grenze V., hintere beiderseits X. Rippe. Ueberall sonorer Schall, nirgends Dämpfung. Athemgeräusch pueril, hinten besonders links vereinzelte grossblasige, feuchte Rasselgeräusche.

Das Herz ist stark überlagert. Der Spitzenstoss ist hebend, etwas nach links verdrängt, bis über die Mammillarlinie hinaus fühlbar. Die Töne sind rein, der 2. Aortenton etwas accentuirt.

Das Abdomen ist gleichmässig stark aufgetrieben, der Nabel deutlich vorgewölbt. In Rückenlage ist die Bauchform von oben her etwas abgeplattet und nach beiden Seiten — vollkommen symmetrisch — etwas überhängend. In rechter oder linker Seitenlage ändert sich die Gestalt des Leibes derart, dass die jeweils obere Seite abgeplattet und die untere stärker vorgetrieben erscheint. In analoger Weise zeigt sich bei aufrechter Stellung der Pat. oder beim Sitzen die untere Partie stärker vorgewölbt. Auf den Bauchdecken, die sehr fettarm sind und stark gespannt, sind die Venae epigastr. sup. mässig erweitert, die inf. etwas deutlicher sichtbar. Dagegen ist keine Spur von Caput medusae zu bemerken. An der linken Bauchseite fallen 2 kleine Narben auf, die zunächst als möglicherweise von Punctionen herrührend angesehen wurden. Doch sind solche nach den nachträglichen Erhebungen als absolut ausgeschlossen zu betrachten.

Die Mensuration ergiebt (im Liegen) einen Nabelumfang von 75 cm und einen grössten Umfang des Abdomens, etwa 5 cm oberhalb des Nabels, von 79 cm. Die Percussion ergiebt vorn durchweg Dämpfung, mit Ausnahme der Gegend über den linken unteren Rippen und dem linken Hypochondrium. Hier grenzt sich deutlich ein Raum mit helltympanitischem Schall mittelst einer nach rechts und unten convexen Linie ab, der wohl einem hohen halbmondförmigen Raum entspricht. In linker Seitenlage rückt die Grenze der Dämpfung etwas nach oben und links gegen die Zone des tympanitischen Schalls. In dieser Gegend treten zeitweise zwar schwache, aber immerhin deutliche peristaltische Bewegungen auf.

Fluctuation ist über der ganzen gedämpften Zone nachweisbar. Verschieblichkeit eines etwa vorhandenen Tumors besteht nicht.

Die Leber scheint nicht vergrössert; die Milz ist weder durch Palpation noch durch Percussion nachweisbar. In der Nierengegend besteht keinerlei Besonderheit.

Die Untersuchung per rectum mit einem Finger ergiebt nach vorn oben eine diffuse, mässige Resistenz, etwa entsprechend einer stark gefüllten Blase. Sonst ist nichts zu constatiren, insbesondere ist von den Genitalorganen nichts zu fühlen.

Untersuchung per vaginam unmöglich.

Der Stuhl ist angehalten. Der Urin reagirt sauer, ist von etwas rothgelber Farbe, hohem specifischem Gewicht (1032), doch ist kein Albumen, kein Zucker, auch keine Cylinder oder sonst etwas Pathologisches nachweisbar.

Bei der klinischen Vorstellung durch Herrn Prof. Vierordt am Tage nach der Aufnahme (4. Juli) wurde für die Diagnose in erster Linie die Möglichkeit eines Ovarialkystoms in Betracht gezogen, ferner Ascites durch Pfortaderstauung, entzündlich verwachsenes oder theilweise verwachsenes Exsudat und endlich congenitale Hydronephrose. Nach Erwägung der für und gegen die betr. Diagnose sprechenden Momente, die später ausführlicher zu betrachten sein werden liess Herr Prof. Vierordt die Differentialdiagnose zwischen entzündlichem, theilweise verwachsenem Ascites und einem cystischen Tumor, voraussichtlich Ovarialkystom, offen, neigte aber mehr der letzteren zu. Es wird die Laparatomie beschlossen zunächst zu diagnostischen Zwecken, dann aber, um eventuell die Entleerung des Ascites, bezw. die Entfernung des Tumors anzuschliessen.

Die Ausführung der Operation musste jedoch vorläufig aufgeschoben werden, da das Kind während des Aufenthalts in der Klinik (am 7. Juli) an einer ohne Zweifel noch ausserhalb derselben acquirirten leichten Rachendiphtherie (mit positiv bacillärem Befund) erkrankte. Am 9. Juli wurde 1 Flasche Behring's Heilserum No. II injicirt. Nach dem Ablauf der Rachenaffection wurde am 22. Juli zur Operation geschritten. Der Status unmittelbar vor derselben war der gleiche, wie beim Eintritt, nur ist die Dämpfungsgrenze oben, bezw. der Beginn des tympanitischen Schalls etwas höher gerückt.

Die Operation wurde von Herrn Prof. Dr. Lossen ausgeführt.

Operationsgeschichte: Morphium-Chloroformnarkose. Nach gründlicher Desinfection der Bauchhaut wird zunächst ein nur etwa 5 cm langer Schnitt in der Mittellinie zwischen Nabel und Symphyse gemacht. Nach Durchtrennung der Bauchwand zeigt es sich, dass nicht Ascites, sondern eine grosse, dünnwandige Cyste vorliegt. Dieselbe wird mittelst eines feinen Troicarts pungirt und während des langsamen Abfliessens der gelblichen, fast undurchsichtigen Flüssigkeit allmählich mit der Hand durch die kleine Schnittöffnung herausgezogen, indem vereinzelt vorhandene Adhäsionen leicht gelöst wurden. Dabei trat plötzlich in der Narkose, die während der ganzen Operation äusserst schwierig zu unterhalten war, heftiges Erbrechen auf, in Folge dessen ein Stück Dickdarm, wohl Colon descendens, mit dem Rest der Cystenwand vor die Bauchwunde vorfiel. Da die Cystenwand an dieser Stelle dem Darm breit, ungefähr in einer Ausdehnung von 5—6 cm, adhärent war, so wurde, um weitere Zerrungen des Darms, die durch die Schwere des Cystensacks selbst veranlasst waren, zu vermeiden und dadurch dem Erbrechen Einhalt zu thun, die Cyste vor der adhärenten Stelle vielfach umstochen und abgetrennt, worauf der Darm alsbald in die Bauchhöhle zurückschlüpfte. Danach wird die Bauchwunde durch 5 tiefgreifende Entspannungs- und etwa 6 vereinigende Nähte geschlossen. Verband.

Dauer der Operation etwa 30 Minuten.

Die nachträglich gemessene Menge der entleerten Flüssigkeit betrug etwa 4800 ccm.

Verlauf: Nach der Operation hat Pat. während zweier Tage heftiges Erbrechen. Temp. 38°, Puls beschleunigt bis 160. Stuhl tritt bereits am 2. Tag spontan ein. Weiterhin ist das Allgemeinbefinden gut. Temperatur normal.

Am 8. Tage (30. Juli) Verbandwechsel. Die Wunde heilt reactionslos.

Am 3. August tritt wiederum eine leichte Angina (diesmal ohne bacillären Befund) ein. Pat. hat Fieber bis 39°. 6. August. Andauernd mässiges Fieber. Der Leib ist etwas aufgetrieben, deshalb Verbandwechsel. Die Wunde ist vollkommen normal. 9. August. Die Temperatur steigt auf 40,6. Rachengebilde vollkommen normal. Der Leib noch immer aufgetrieben, etwas empfindlich. Rechts unten in der Ovarialgegend leichte Dämpfung. Die Stühle sind dünn, schleimig. 10. August. Der Allgemeinzustand bedeutend gebessert. Die Temperatur fällt ab. Leib nur wenig empfindlich und nur noch wenig aufgetrieben. Stuhl dickbreiig. 15. August. Andauernd reactionsloser Verlauf der Wundheilung. 25. August. Das Allgemeinbefinden ist gut. Die Wunde vollkommen geheilt. Der Leib ist nicht aufgetrieben, nicht schmerzhaft. Es ist nirgends eine pathologische Dämpfung zu constatiren.

Pat. wird auf Wunsch der Eltern nach Hause entlassen, wobei denselben eingeschärft wird, das Kind noch weiterhin eine Leibbinde tragen zu lassen.

Wie ich zur Zeit der Abfassung dieser Arbeit von dem Hausarzte der kleinen Pat. erfahre, befindet sich dieselbe seit der Entlassung andauernd vollkommen gesund.

Da schon bei der kurz nach der Operation vorgenommenen flüchtigen chemischen Untersuchung des Cysteninhalts in der Klinik die Flüssigkeit von der bei Ovarialkystomen sonst beachteten abwich, war eine genaue chemische Analyse erwünscht. Diese wurde von Herrn Privatdocenten Dr. Gottlieb, Assistent am pharmakologischen Institut, in dankenswerthester Weise ausgeführt.

Die Flüssigkeit ist von gelblicher Farbe, trüb, nicht schleimig. Specifisches Gewicht 1020. Reaction deutlich alkalisch. Die Flüssigkeit enthält qualitativ:

Serumalbumin und Serumglobulin in reichlicher Menge. Im Sediment sind spärliche, aber deutliche Cholestearinkrystalle; mit Aether ausgeschüttelt ergeben 50 ccm der Flüssigkeit einen geringen Rückstand an deutlichen Cholestearinkrystallen und mässige Mengen von Fett.

Pseudomucin ist nicht vorhanden.

Nach Coagulation mit wenig Essigsäure in der Siedehitze ist im Filtrate nur sehr wenig mit Alkohol fällbare Substanz enthalten; dieselbe reducirt nach dem Trocknen u. s. w. mit HCl gekocht die Fehling'sche Lösung nicht. Kein Mucin. Spuren von Zucker.

Quantitative Analyse:

In 1000 ccm der untersuchten Flüssigkeit sind enthalten:

Wasser	946,04 g	
Trockenrückstand	53,96 - ,	davon
organ. Substanz .	45,84 -	
Asche	8,12 -	
Eiweisskörper .	41,32 -	(mit Essigsäure in der Siedehitze fällbar)

Fett mässige Mengen.

Mikroskopisch untersucht zeigt die Flüssigkeit nur eine sehr feinkörnige Masse, feinste Fetttröpfchen und Cholestearinkrystalle.

Verglich man diese Analyse mit solchen anderer Cysten, um vielleicht schon daraus einen Hinweis auf die Diagnose zu erhalten, so konnte zunächst ausgeschlossen werden, dass es sich um das für wahrscheinlich gehaltene Ovarialkystom handele. Denn nach den Untersuchungen von Oerum[7] darf als sicher angenommen werden, dass Pseudomucin, das Oerum selbst nach der Huppert'schen Methode einigemale vermisste, nach der Methode von Hammarsten in diesen Kystomen immer nachzuweisen ist, also das Fehlen dieses Stoffes direct gegen Ovarialkystom spricht. Zum gleichen Ergebniss führten auch die Arbeiten Pfannenstiel's[8] über die Pseudomucine der cystischen Ovarialgeschwülste, wobei sich bezüglich des Vorkommens von Pseudomucin ausserhalb des Ovariums ergab, dass Pseudomucin nur dann vorkomme, wenn dabei ein geborstenes, pseudomucinhaltiges Kystom des Ovariums vorhanden ist. Des Weiteren musste man, was gerade im vorliegenden Fall von gewisser Bedeutung ist, eine Parovarialcyste nach der chemischen Untersuchung für höchst unwahrscheinlich halten. Denn die Analysen des Inhalts von Parovarialcysten ergeben in der grossen Mehrzahl der Fälle ein so übereinstimmendes Resultat, dass man danach schon zum Mindesten eine Wahrscheinlichkeitsdiagnose machen darf. Der Inhalt von Parovarialcysten zeigt nehmlich ein äusserst geringes spec. Gew., 1002—1005, ist klar wie Wasser und äusserst dünnflüssig. Pseudomucin ist nicht in ihnen enthalten, auch Eiweiss findet sich nicht oder nur in sehr spärlicher Menge. Hierbei darf allerdings nicht ausser Acht gelassen werden, dass z. B. Scanzoni[9], Kiwisch[10], Müller[11], Schatz[12] und Spiegelberg[13] einerseits Parovarialflüssigkeiten mit reichlichem Eiweissgehalt fanden, wie ja auch andererseits letztere

Beide[14], sowie auch Atlee, Spencer Wells und Gusserow[15] Ovarialflüssigkeit von niederem spec. Gew. und spärlichem Eiweissgehalt beobachteten. — Dagegen zeigte der Inhalt unserer Cyste eine den Lymphflüssigkeiten sehr ähnliche Zusammensetzung, wie dies aus folgender Zusammenstellung ersichtlich werden dürfte.

In 1000 ccm unseres Cysteninhalts:

Spec. Gew.	Wasser	Trocken-rückstand	organ. Substanz	Asche	Eiweiss	Fett
1020	946,04	53,96	45,84	8,12	41,32	wenig
		Lymphe (s. Gurlt[16]):				
1034	945,70	54,30	43,60	8,70	43,20	2,3
		Lymphe vom Menschen (Mittelzahl):				
—	945,75	54,25	46,40	7,75	45,56	—
		Inhalt einer Lymphangiektasie (untersucht von Latschenberger[17]):				
—	933,2	66,8	58,7	8,1	41,2	17,5
		Inhalt eines Lymphangioma cystoides (untersucht von Ludwig[18])				
—	933,0	67,0	58,4	8,6	59,1	Spur.

Zum weiteren Vergleich füge ich noch die hier speciell interessirenden chemischen Untersuchungen von Lymphcysten an, deren es nach den neuesten Angaben von Zeynek[19] bis jetzt in der Literatur 3 geben soll, denen er selbst noch 2 Analysen aus dem Laboratorium für medicinische Chemie in Wien zufügt.

Die erste dieser Untersuchungen stammt von Ludwig und betrifft die von Winiwarter mehrfach durch Punction gewonnene Flüssigkeit eines Chylangioma cavernosum in abdomine eines 4monatlichen Kindes (siehe Casuistik: Fall 10). Die Flüssigkeit ist geruchlos, hat milchartiges Aussehen, reagirt alkalisch. Specifisches Gewicht 1012. Sie enthält geringe Mengen Fibrin; Serumalbumin und eine geringe Menge Globulin. Ferner Fett, Zucker, Seifen und ein Gemenge von anorganischen Salzen. Quantitativ in 1000 ccm: Eiweiss 45,01, Fett 36,8, Zucker 0,2.

Eine zweite Analyse ist von Preusche[20] veröffentlicht. Die untersuchte Flüssigkeit entstammte einer angebornen Lymphcyste des Halses und war ebenfalls durch Punction gewonnen. Sie war gelb, etwas trüb, geruchlos. Reaction alkalisch. Specifisches Gewicht 1019. In 1000 ccm: Trockenrückstand 43,65, organ. Substanz 34,92, Asche 8,7, Eiweisskörper 33,65. Eine zweite Punction, 8 Tage später, ergab eine Flüssigkeit, die in ihrer Zusammensetzung fast nicht von der ersten abwich.

Als letzte Untersuchung bezeichnet Zeynek die der von Killian beobachteten Cyste (siehe Casuistik, Fall 18). Dieselbe ist jedoch nur ganz allgemein ausgeführt, ohne genauere quali-

tative und quantitative Analyse, so dass man sie wohl nicht hierzu zählen darf, um so mehr als derartig kurze Untersuchungen mit einer grossen Reihe der Flüssigkeiten der beschriebenen Lymphcysten angestellt sind. Die beiden neuen Analysen betreffen 2 sonst wohl nicht veröffentlichte Fälle, deren Krankengeschichten ich unten (Casuistik, Fall 40 und 41) kurz folgen lasse.

Bei dem ersten handelt es sich um eine Mesenterialcyste eines 59jährigen Mannes, bei dem anderen um einen Abdominaltumor eines 5monatlichen Mädchens, der 2mal pungirt wurde. Analyse des ersten Falls: $2\frac{1}{4}$ Liter leicht gelb gefärbter Flüssigkeit. Reaction deutlich alkalisch. Spec. Gew. 1014. Mit Essigsäure gekocht reichlich Coagulation. Im Abdampfungsrückstand des alkoholischen Filtrats eine nicht unbedeutende Menge von Seifen; kein Zucker. Dagegen reducirte die ursprüngliche Flüssigkeit in geringem Maasse Fehling. Cholestearin, Spuren von Lecithin. Quantitativ in 1000 ccm: Trockenrückstand 148,87, Asche 9,08, Eiweiss 50,69, Fett 80,24. Analyse des zweiten Falles: Die Flüssigkeit ist dünnflüssig, milchig, bis auf einen leisen graugelben Stich, fast geruchlos, von alkalischer Reaction. Spec. Gew. 1014. Mit Essigsäure coagulirt die Flüssigkeit beim Kochen. Sie enthält Seifen und Zucker. Im Fett Cholestearin und Lecithin. Quantitativ enthalten 1000 ccm Flüssigkeit: Trockenrückstand 74,63, Asche 7,64, Eiweiss 37,94, Fett 23,12. Die zweite Punctionsflüssigkeit zeigte sich qualitativ mit der ersten genau übereinstimmend; quantitativ enthielt sie: Trockenrückstand 90,67, Asche 8,04, Eiweiss 40,66, Fett 41,0.

Man wurde also schon durch diese chemische Untersuchung der Flüssigkeit und den Vergleich mit bekannten Analysen mit grösster Wahrscheinlichkeit auf die Diagnose „Lymphcyste“ hingewiesen; allerdings nur mit Wahrscheinlichkeit, was besonders im Hinblick auf die später zu erörternde Frage der Probepunction von Bedeutung ist.

Eine sichere Diagnose konnte selbstverständlich nur die pathologisch-anatomische Untersuchung der Cyste bringen, die ich im pathologischen Institut unter gütiger Leitung des Herrn Geheimrath Arnold ausführte.

Makroskopisch erweist sich der Tumor als ein grosser, schlaffer Sack, von dessen Wandung ein Theil, wohl der dem Colon adhärente, fehlt. Die Wand ist ziemlich dünn, stellenweise deutlich durchscheinend und sowohl an der Aussen- als Innenfläche von glatter Beschaffenheit. Die ganze Oberfläche ist von einer feinen Serosa überzogen. An der Aussenfläche bemerkt man einige der Wand aufsitzende, kleine Nebencystchen, die mit der grossen Cyste communiciren, was an der Innenfläche auch deutlich zu sehen ist.

Auf Durchschnitten der Wand sind kleine, verschiedenartig gestaltete Hohlräume von verschiedenem Caliber zu erkennen.

Zur mikroskopischen Untersuchung wurde nun der Tumor, da, wie erwähnt, die Wahrscheinlichkeit einer Lymphcyste vorlag, besonders sorgfältig behandelt. Hatte doch gerade Heinrichs in einem „Beitrag zur Lehre von den Mesenterialcysten“ [21] vor Kurzem nachgewiesen, dass der Satz von der Lehre der Endothellosigkeit der Mesenterialcysten — und wie wir vorausgreifend bemerken wollen, handelt es sich dabei meist um Lymphcysten — nicht mehr zu Recht bestehe, und hatte er der Vermuthung Raum gegeben, dass das von früheren Autoren angegebene Fehlen der Auskleidung auf ein Zugrundegehen während oder nach der Operation zu schieben sei, wie ja auch er an den Stellen der Wand seines Präparates, die bei der Operation und bei der Betrachtung häufigem Betasten ausgesetzt waren, die endotheliale Bekleidung vermisste.

Es wurden deshalb von 5 verschiedenen Stellen des Tumors, der bis dahin in Formollösung aufbewahrt war und dadurch nur wenig oder nicht geschrumpft war, kleine Stücke herausgeschnitten und dieselben in Alkohol äusserst langsam und sorgfältig gehärtet. Nach vollkommener Härtung wurden die Stücke zunächst in dünner, dann erst in dicker Celloidinlösung eingebettet. Darauf wurden möglichst dünne Schnitte geschnitten und dieselben auf verschiedene Weise gefärbt. Zur Färbung wurde Alauncarmin, Hämatoxylin, Hämatoxylin-Eosin, Thionin, sowie die van Gieson'sche Färbemethode benutzt.

Das Bild nun, das sich bei der Betrachtung der verschiedenen Schnitte ergab, war bei allen ein ziemlich gleiches. Das ganze Gesichtsfeld war durchzogen von einer Reihe bald grösserer, bald kleinerer bis kleinster Hohlräume und Spalten, die theils mehr rhomboidal, theils mehr länglich und unregelmässig ausgebuchtet, und von sehr verschiedenem und oft plötzlich wechselndem Caliber waren. Diese Spalten schienen sich an einzelnen Stellen, immer enger werdend, in den Intercellularräumen des Bindegewebes allmählich zu verlieren (Fig. 1). Alle diese Räume zeigten sich, ebenso wie die Innenfläche der Cystenwand, ausgekleidet mit einem continuirlichen Belag zierlicher, länglicher, platter Endothelien mit rundlichem Kern (Fig. 2). Der endotheliale Charakter der Auskleidung war in allen Präparaten, insbesondere aber in den mit Hämatoxylin gefärbten, so eindeutig, dass von einer Silberfärbung Abstand genommen werden konnte. An einer grossen Anzahl der genannten Räume war nun die auffallende Thatsache deutlich zu constatiren, dass nicht eine einfache Endothellage, sondern 3 und mehr Lagen solch' platter Zellen die Räume auskleideten. Das Gerüst für diese Lücken und Spalten bildete ein ziemlich derbes Bindegewebe, in dem reichlich elastische Fasern und spärliche Fettzellen, in kleine, rundliche Träubchen angeordnet, nachweisbar sind. Die darin verlaufenden reichlichen Blutgefässe zeigen eine stark verdickte Wand, insbesondere erscheint ihre Muscularis hypertrophisch. Ferner finden wir nun überall im Bindegewebe verbreitet, und besonders zur Seite der Spalten und Hohlräume gruppenweise angeordnet,

eine hochgradige Infiltration von kleinen Rundzellen und endlich überall in grossen Zügen angeordnet, bald parallel den Lücken, bald diesen zustrebend, breite Streifen glatter Muskelfasern (Fig. 2).

Bei der Untersuchung war nun auch, aufmerksam gemacht durch eine Bemerkung Zeller's[22], nach „Mastzellen" gesucht und deshalb eine Reihe Präparate der verschiedenen Stellen mit Thionin-Eosin, mit Löffler's Methylenblau und endlich nach Gram gefärbt worden. Bekanntlich hat Ehrlich gezeigt, dass eine gewisse Art von Bindegewebszellen sich durch ein specielles Verhalten gegen Farbbasen von anderen Zellen unterscheiden, und er hat, da diese so charakterisirten Zellen besonders da vorkommen, wo Bindegewebszellen durch eine Circulationsstörung, in erster Reihe durch Lymphstauung, in bessere Ernährungsverhältnisse gebracht würden, dieselben „Mastzellen" genannt. Solche, jetzt „Mastzellen" genannte Zellen beschrieb schon Köster in seiner Arbeit: „Ueber Hygroma cysticum colli"[23] als grob granulirte Zellen. Später hat Waldeyer diese grob granulirten Bindegewebszellen von den gewöhnlichen geschieden und sie in eine besondere Gruppe als „Plasmazellen" eingereiht, bis sie schliesslich Ehrlich in oben bezeichneter Weise charakterisirte. Ebenso wie nun bei Zeller das Resultat der Untersuchung auf diese Zellen negativ war, und wie ich auch sonst fast nirgends derartige Befunde in der einschlägigen Literatur aufgezeichnet finde, war auch in unserem Fall, trotz genauer und vielfacher Durchmusterung der Präparate, nichts Derartiges zu constatiren.

Nach diesem pathologisch-anatomischen Befund war die Diagnose „Lymphcyste" sicher gestellt. Und wollten wir diese einer der von Wegner in seiner klassischen und noch immer grundlegenden Arbeit[24] aufgestellten Formen einreihen, so müssten wir nunmehr den Tumor als ein Lymphangioma cavernosum cysticum bezeichnen. Wie bekannt, unterscheidet Wegner das Lymphangioma simplex, 2) cavernosum und 3) cysticum und bezeichnet als Lymphangioma simplex diejenigen Gefässgeschwülste, die sich im Wesentlichen aus Lymphräumen und Lymphgefässen capillaren und grösseren Calibers zusammensetzen, die in der Regel zu einem anastomosirenden Netzwerk angeordnet sind. Das cavernöse Lymphangiom besteht dagegen aus einem Balkenwerk von Bindegewebe mit grossentheils makroskopisch sichtbaren, mannichfach gestalteten und vielfach mit einander communicirenden Hohlräumen mit Lymphe als Inhalt. Die dritte Hauptform endlich, die cystoiden Lymphangiome, sind Geschwülste, die bei der makroskopischen Untersuchung auf den ersten Blick erscheinen wie ein Convolut von kleineren oder grösseren Blasen oder mit durchscheinendem Inhalt gefüllter, mehr oder weniger

lose mit einander verbundener Cysten. Entwickelungsgeschichtlich und histologisch sind auch diese letzteren Neubildungen Lymphangiome und ihre äussere Erscheinungsweise glaubt Wegner am besten mit dem Beiwort „cystoid“ bezeichnet. Unsere Geschwulst nun einer dieser Arten unterzuordnen, ist nach dem Befund nicht angängig, denn einerseits haben wir die Merkmale des Lymphangioma cavernosum, andererseits aber auch deutliche Cystenbildung, so dass wir wohl am treffendsten unseren Tumor mit obigem Doppelnamen belegen.

Aber nicht nur die Möglichkeit einer Klassificirung ergab die Untersuchung, sie gab uns vielmehr auch wichtigen Aufschluss über den Sitz des Tumors, der ja durch die Ungunst der Verhältnisse auch bei der Operation nicht endgültig hatte festgestellt werden können. Die Thatsache nehmlich, dass wir in grosser Anzahl breite Züge glatter Musculatur, oft so sehr entwickelt, dass sie im Gesichtsfeld geradezu überwogen, nachweisen konnten, wies uns sofort nur auf eine Stelle des Peritonäums, auf das Ligamentum uteri latum. Gegenbaur[25] sagt über die Musculatur des Peritonäums: „der Subserosa kommen glatte Muskelzellen zu, bei niederen Wirbelthieren sind Züge glatter Muskelzellen ziemlich verbreitet. Bei Säugethieren begegnet man solchen beim Geschlechtsapparat“. Bei der Besprechung des Ligamentum latum dagegen betont er, dass die oberflächliche Gewebsschicht des Uterus sich noch lateral zwischen beide Peritonäallamellen des Ligaments fortsetzt und zwischen diesen verlaufende Züge von Bündeln glatter Muskelzellen bildet. Solche sind, oft sogar in mächtigen Lagen, auch von Frankenhäuser, Klebs, Henle u. A. nachgewiesen worden.

Demgemäss finden wir in der Literatur der abdominellen Lymphcysten, da, wie schon Eingangs erwähnt, eine Lymphcyste des Ligamentum latum noch nicht beschrieben ist, nur äusserst selten die Angabe, dass Musculatur — und dann immer nur sehr spärlich und um die Gefässe geordnet — gefunden worden ist. Nur Schwarzenberger sah in dem einzigen Präparat seines Lymphkystoms des grossen Netzes (siehe Casuistik Fall 36) in der äussersten von 3 Schichten der Wand im Bindegewebe zahlreich eingestreute, glatte Muskelfasern, die unabhängig von den Gefässen zerstreut lagen. Bei der Seltenheit des Befundes ist

es bedauerlich, dass nur ein einziger Schnitt dem Untersucher zu Gebote stand. Da andererseits Spiegelberg[13] bei der Besprechung einer Cyste des Ligamentum latum besonders auf die massenhafte glatte Musculatur hinweist, so glaube ich trotzdem an der diagnostischen Verwerthbarkeit unseres Befundes festhalten zu dürfen, zumal da der Befund bei all' den zahlreichen, von den verschiedensten Stellen entnommenen Präparaten der gleich positive ist, und weil die Musculatur nicht nur an der Peripherie, sondern auch zwischen den kleineren Hohlräumen bis an die Innenfläche der Cyste breite Züge bildete (Fig. 2). Endlich spricht auch für den so ermittelten Sitz im Ligamentum latum — wenn es natürlich auch kein directer Beweis ist, — dass man auch schon bei der Operation den Eindruck hatte, als ginge der Tumor von der Gegend des Genitalapparats aus.

Wäre es nun möglich gewesen, schon vor der Operation und vor der mikroskopischen Untersuchung eine genaue Diagnose des Sitzes und der Art des Tumors zu stellen? Zur Beantwortung wäre eine gründliche differentialdiagnostische Betrachtung nothwendig, die aber hier zu weit führen würde, da sie das ganze Gebiet aller Unterleibstumoren zu umfassen hätte. Es mag deshalb genügen, nur kurz auf die Möglichkeiten hinzuweisen, die man bei der Stellung der Diagnose in Betracht zu ziehen hatte, bezw. in einem ähnlichen Fall zu berücksichtigen haben wird.

Dass bei der Grösse eines Tumors, wie im vorliegenden Falle, die Erwähnung der Tumoren der Bauchwand und der durch hysterische Muskelcontractionen vorgetäuschten Geschwülste füglich unterlassen werden könnte, bedarf keines Wortes; sie geschieht nur der Vollständigkeit halber mit Bezug auf kleinere Abdominaltumoren.

Eher ist an die Tumoren des Darms zu denken; doch wäre auch hier eine Geschwulst von solcher Grösse eine Seltenheit und nicht denkbar, ohne dass schwere Stenosenerscheinungen einträten. Diese fehlten aber in unserem Falle vollständig, denn die in der linken oberen Bauchgegend beachteten peristaltischen Bewegungen können höchstens auf eine leichte Knickung des Darmes, vielleicht durch Adhäsionen bedingt, hinweisen.

Geschwülste, vom Magen, der Leber, sowie von der Gallen-

blase oder der Milz ausgehend, sind meist je nach dem Ergebniss der Percussion leicht auszuschliessen. Weniger sicher gelingt dies bei Tumoren der Niere. Cystöse Degeneration einer Wanderniere, eine ziemlich häufige Combination von Nierenerkrankung, ist etwa noch durch den Mangel des charakteristischen Gefühls der Leere an der Stelle der normal gelagerten Niere auszuschalten. Schwieriger schon dürfte dies bei Nierenechinococcus sein, wenn dieser, eine kuglige, fluctuirende Geschwulst bildend, sich nach unten in's kleine Becken entwickelt, um so mehr als bei diesen Tumoren Hydatidenschwirren nur äusserst selten gehört wird. Den meisten Verwechselungen aber unter den Nierengeschwülsten ist die Hydronephrose — die Pyonephrose ist bei fieberlosem Verlauf und normalem Urinbefund leicht auszuschliessen — ausgesetzt. Auch in unserem Fall war an congenitale Hydronephrose gedacht worden. In der That, die Grösse und bei solcher Grösse auch die Lage, die deutliche Fluctuation sprachen dafür, dagegen sprach allerdings der stets normale Urinbefund, der übrigens nach neueren Beobachtungen nicht absolut dagegen beweisend ist, wenn er auch zu den Ausnahmen gehört. Von den Nierengeschwülsten kaum oder meist nicht differentialdiagnostisch zu trennen sind die cystischen Degenerationen von retroperitonäalen Drüsen. Des Weiteren sind bei der Stellung der Diagnose die Neubildungen des Pankreas zu beachten. Doch sind dies meist Tumoren, die im Epigastrium sitzen, wenig beweglich sind und deutliche Wirkung auf das Allgemeinbefinden ausüben. Zur Sicherung der dahin zielenden Diagnose wird, besonders in Deutschland, die Aufblähung des Magens und Colons empfohlen, nach welcher der vorher gefühlte Tumor, da er von Magen und Colon überlagert ist, verschwindet.

Was die Cysten des Mesenteriums anbelangt, so sind diese nach Augagneur[26] und Collet[27] aus folgenden drei Merkmalen zu diagnosticiren: 1) Lage in der Medianlinie, 2) grosse Beweglichkeit, 3) eine Zone sonoren Schalls vor und unter dem Tumor. Die beiden ersten Punkte können natürlich nur für kleinere Tumoren Geltung haben, bei der Grösse unseres Tumors können wir weder mediane Lage, noch Beweglichkeit erwarten. Das dritte Merkmal scheint Hahn[28] nicht anzuerkennen, da er es nicht erwähnt und in Folge dessen auch die Unter-

scheidung zwischen Mesenterial- und Netzcysten nicht wohl für möglich hält.

Die Möglichkeit einer aus irgend welcher Ursache abnorm grossen Harnblase oder einer der so seltenen Cystenbildungen des Urachus war, in unserem Fall wenigstens, sowohl wegen der Grösse der Geschwulst, als auch wegen der fast ungestörten Function der Blase kaum zu erwägen.

Wenn man nun noch der fibro-cystischen Uterusgeschwülste gedacht hat, so bleiben nun vor Allem noch zweierlei Tumorbildungen, die der Differentialdiagnostik grosse Schwierigkeiten bereiten, das abgesackte peritonitische Exsudat — freier Ascites durch Pfortaderstauung ist bei dem Mangel jeglicher Milzschwellung leicht auszuschliessen — und der Ovarialtumor, die beide auch in unserem Falle schliesslich zur Erörterung standen. Es kommt dabei für die Diagnose des abgesackten Exsudats schon wesentlich auf die Anamnese an, ob diese eine Ursache für eine Peritonitis, meist Tuberculose oder ein Trauma, ergiebt. Beides war in unserem Falle nicht vorhanden. Ferner waren keine Schwarten zu fühlen, überhaupt keinerlei Resistenzen, auch der fieberlose Verlauf und der absolute Mangel an Druckempfindlichkeit des Abdomens, die allerdings oft nur gering sein oder in selteneren Fällen auch fehlen kann, sprachen gegen peritonitisches Exsudat. So musste man, obwohl Gerhardt[29] cystische Tumoren im Kindesalter zu den grössten Seltenheiten zählt, schon per exclusionem die Diagnose „Ovarialcyste“ für die wahrscheinlichste halten, zumal da eine definitive Entscheidung bei der Unmöglichkeit einer Untersuchung per vaginam schon an und für sich fast nicht zu treffen war. Unter diesen Umständen wäre wohl, selbst wenn man trotz der Seltenheit der cystischen Geschwülste des breiten Bandes — Spencer Wells[30] fand unter 114 Ovariotomien nur dreimal eine Cyste des Ligamentum latum — auch diese in Erwägung gezogen hätte, eine differentielle Diagnose zwischen Ovarialcyste und einer solchen des breiten Bandes wohl nicht zu stellen gewesen. Geben doch fast alle Autoren, ich führe nur die Werke von Schröder[31], Fehling[32] und Olshausen[33], auf dessen differentielle Diagnose der Unterleibstumoren ich besonders hinweise, an, dass auch bei genauester Untersuchung die Unterscheidung äusserst schwierig,

wenn nicht oft unmöglich ist. Gesetzt nun aber, es sei schliesslich gelungen, den Sitz der Geschwulst im Ligamentum latum mit einer gewissen Wahrscheinlichkeit zu erkennen, so blieb noch immer die Art derselben unbekannt. Eine Cyste von der Grösse der unsrigen wäre wohl nur als Parovarialcyste anzusprechen gewesen. Denn die anderen Cysten des breiten Mutterbandes, sowohl die nach Waldeyer[34] vom Urnierentheil des Wolff'schen Körpers entstehenden, als die als „superficielle Cysten" bezeichneten, die Klebs[35] von einer Ruptur der Follikel und dem Austritt der Eizelle und des Follikelepithels herleitet, erlangen höchstens Taubeneigrösse, während dagegen Scanzoni[36] eine kindskopfgrosse, Kiwisch[37] eine mannskopfgrosse Cyste des Parovariums und Spencer Wells[38] endlich eine solche beobachtete, die zweimal so gross als der Kopf eines Erwachsenen war. Es hätte also auch unter diesen günstigsten Verhältnissen Sicherheit über die Art der Cyste nur ein operativer Eingriff gebracht.

Ich glaube demnach wohl behaupten zu können, dass die Stellung einer genauen Diagnose vor der Operation in unserem Fall nicht möglich gewesen ist, und dass eine solche auch in Zukunft in ähnlichen Fällen nicht mit Sicherheit zu stellen sein wird ohne chirurgisches Eingreifen und die sich daran anschliessenden Untersuchungen. Als die einfachste der diesbezüglichen Operationen ist die Probepunction zu nennen. Aber mit vollem Recht wird die diagnostische Punction immer mehr perhorrescirt, und immer nachdrücklicher auf ihre mannichfachen Gefahren einerseits und ihren geringen Nutzen andererseits hingewiesen. Insbesondere haben Hahn[28] und Löhlein[39], auch Martin[40] und gerade in den letzten Tagen Tilmann[41] auf das Energischste davor gewarnt. Selbst Gynäkologen, die wie Winckel[42] und Zweifel[43] früher keine Ovariotomie machten ohne vorausgeschickte Probepunction, sind jetzt damit sparsamer geworden und auch Olshausen[44] ist von seinen eigenen Erfahrungen dazu geführt worden, dieselbe auf's Aeusserste einzuschränken. Oft sitzen nehmlich grössere oder kleinere Darmpartien dem zu pungirenden Tumor breit und fest auf oder sind ihm bedenklich dicht angelagert, so dass die Gefahr der Darmverletzung beim Einstich sehr nahe liegt. Selbst wenn diese vermieden wird,

kann durch Verletzung grösserer Gefässe und dadurch bedingte Blutung, durch Ausfliessen von Cysteninhalt, etwa von Eiter oder Echinokokkenflüssigkeit, in die Bauchhöhle, oder durch Infection der Cyste bei der Punction und Zersetzung des Inhalts der Patient auf's Höchste gefährdet werden. Sollten aber auch keinerlei Zwischenfälle bei der Probepunction selbst eintreten, so würden schon die durch sie entstehenden Adhäsionen der in den meisten Fällen später doch vorzunehmenden Laparatomie ungünstig sein.

Wie gering demgegenüber der diagnostische Werth in vielen Fällen ist, mag schon aus den oben bei der chemischen Untersuchung gemachten Angaben hervorgehen. Ja Schröder[45], Spiegelberg[46] sind mehrere Male, ebenso wie Atlee, Thornton u. A., geradezu zu Irrthümern veranlasst worden und auch Lawson Tait[47] ist von der Probepunction fast stets enttäuscht gewesen.

Es wird deshalb die Probepunction immer mehr von der Probeincision verdrängt, wie sich Löhlein[39] schon lange kaum einen Krankheitszustand denken kann, in dem er nicht die Incision der Punction vorziehen würde. Bietet doch die Incision, bei dem heutigen Stand der Chirurgie kunstgerecht ausgeführt eine vollkommen gefahrlose Operation, nicht allein die Möglichkeit einer sicheren Diagnose, sondern erlaubt sie uns auch gegebenen Falles therapeutische Maassnahmen anzuschliessen.

Bevor wir aber diese einer eingehenderen Betrachtung unterziehen, ist noch mit wenigen Worten die Prognose der in Rede stehenden Bildungen zu erörtern. Im Ganzen geben natürlich die abdominellen Lymphcysten keine andere Prognose als jeder gutartige cystische Abdominaltumor. Besonders ist zu beachten, dass der Inhalt wenig Tendenz zur Infection zeigt, wie ja auch bekannt ist, dass er nach der Entleerung meist auffallend lange der Fäulniss widersteht. Dass aber schliesslich das Wachsthum des Tumors bis zu einer Grösse, wie in unserem Fall, die Prognose ungünstig macht und dringend ein Eingreifen erfordert, bedarf wohl keiner Auseinandersetzung.

Indem ich mich nun zur Therapie der Lymphcysten wende, erwähne ich zunächst drei von Dörschlag[48] in seiner Dissertation angeführte Methoden aus rein historischem Interesse. Es

sind „1) die Methode von Bégin: Einschneiden der Bauchwand bis auf die Eröffnung der Cyste nach erfolgter Adhäsion, 2) von Jobert de Lamballe: Wiederholte Punction der Geschwulst durch einen capillaren Troicart, den man 24 Stunden liegen lässt, und 3) von Récamier: Aetzen der hervorragendsten Stelle der Geschwulst mit Wiener Aetzpaste, dann Kreuzschnitte und wieder Aetzen mit Canquoinster Chlorzinkpaste bis die Verwachsung der Cyste mit der Bauchwand fast genug war". Heute sind diese Verfahren natürlich verlassen, ebenso wie die therapeutische Punction, die höchstens dann noch, als Hülfs- nicht als Heilmittel, ausgeführt wird, wenn der Drang der äusseren Verhältnisse die Laparatomie nicht gestattet. Sonst ist diese letztere das einzige und allgemein angewandte Mittel, und es ist höchstens noch die Frage, ob man die Incision mit Einheftung des Sackes in die Bauchwunde und Drainage, entweder einzeitig oder, wie Frentzel[49] empfiehlt, nach Luecke zweizeitig, oder aber die Totalexstirpation der Cyste wählen soll. Zweifellos kann nach Heinrichs[21] durch die erste Methode jede Cyste zur Heilung gebracht werden und auch die relative Gefahrlosigkeit der Operation bietet manche Vortheile. Aber häufig treten später, da die Cyste zu einem bindegewebigen Strang verödet, die Zeichen innerer Einklemmung auf, so dass oft nur eine zweite Laparatomie die Patienten retten kann. Er empfiehlt deshalb, wie auch Macdonald[50] und Lawson Tait[51], die Totalexstirpation, um so mehr als die Heilungsdauer bei der Einnähung stets eine längere ist als bei der Radicaloperation und die Gefahr eines Bauchbruchs dabei eine viel grössere ist. Demgegenüber macht Frank[52] darauf aufmerksam, dass die Exstirpation wegen der Darm- und Gefässverletzungen und wegen der Möglichkeit einer durch die nothwendigen massenhaften Ligaturen bedingten Darmgangrän ein sehr bedeutender Eingriff werden könne und behält deshalb für derartig ungünstigere Fälle die Incision und Drainage bei.

Es wird eben der Operateur in jedem Fall besonders über die Zweckmässigkeit der betr. Methode zu entscheiden haben, wo immer thunlich wird aber die Exstirpation vorzuziehen sein, die auch in unserem Falle mit bestem Erfolg ausgeführt wurde. Dabei ist noch besonders zu beachten, dass es sich bei unserem

Falle um ein 3½jähriges, schwächliches Kind handelte, da Operationen grösserer Abdominaltumoren mit Eröffnung des Peritonäums bei Kindern zu den Seltenheiten gehören, wie Rothfuchs[53] in seiner Dissertation ausführt. Er stellt dort 43 bis zum Jahre 1892 bekannte Laparatomien zusammen, von denen nur 7 Kinder betreffen, die mit unserer Patientin gleichaltrig oder jünger waren, und von diesen genasen nur 2. Also dürfte der vorliegende Fall auch in therapeutischer Hinsicht einiges Interesse bieten.

Es erübrigt nun noch die Erörterung eines Punktes, der, während die bisher besprochenen von wesentlich praktischem Werthe waren, in erhöhtem Maasse ein rein wissenschaftliches Interesse für sich in Anspruch nimmt. Es ist die Genese unserer Cyste und der Lymphcysten überhaupt.

Hier ist wohl am Platze, zu bemerken, dass ich in der vorliegenden Arbeit nur solche Cysten berücksichtigte, die wirklich Lymphe oder Chylus enthielten, und alle sog. „serösen“ Cysten ausserhalb der Betrachtung liess, obwohl manche Autoren auch einen Theil dieser Gebilde den Lymphcysten zuzählen. So verdanken nach Klebs[54] manche seröse Cysten dem lymphatischen System ihren Ursprung, und auch nach Uhle und Wagner[55] enthalten Cysten, die aus Lymphgefässen entstehen („Lymphocystides“), entweder ihren früheren Inhalt oder seröse Flüssigkeit. Ebenso halten Lannelongue und Achard[56] nach einer eingehenden Untersuchung den lymphatischen Ursprung der congenitalen serösen Cysten für sehr wahrscheinlich, wenn auch nicht bewiesen.

Betrachten wir nun die am Schlusse zusammengestellten Fälle mit Bezug auf ihre Genese, so finden wir, dass nur bei einem Theil derselben eine Entstehungsweise angegeben ist. Ein klarer Beweis dafür, dass man sich hier in der That noch „auf dunklem Gebiet“ befindet!

Wenn Hahn[28] betr. der Chyluscysten sagt, dass alle Autoren dahin übereinstimmen, dass diese Cysten aus den Lymphdrüsen, den Chylusgefässen oder der Cysterna chyli hervorgehen, so giebt er damit nur eine Eintheilung im Grossen und Ganzen, die wir auf alle abdominellen Lymphcysten dahin übertragen können, dass diese aus Lymphdrüsen, Lymphgefässen oder dem Ductus thoracicus und seinen Anfängen entstehen.

Was die Entstehung aus dem Ductus thoracicus betrifft, so zählt zunächst Enzmann seinen Fall (siehe Casuistik, 17) hierher, bei dem ein Zusammenhang des Ductus mit der Cyste direct nachweisbar war. Auch Albers (Fall 1) konnte seine Cyste vom Ductus aus sondiren. Enzmann glaubt nun, trotzdem der Ductus sich oberhalb der Cyste durch mehrfache Thromben verschlossen fand, dass die Cyste das Primäre sei, da solch colossale Erweiterung als Folge einer Lymphthrombose noch nicht beobachtet sei.

Andere Beobachter nennen den Ductus thoracicus insofern als Ursache, als in Folge einer irgend wie entstandenen Verengerung oder Verschliessung desselben, unterhalb dieser durch Stauung eine beträchtliche, oft bis cystenartige Erweiterung der Lymphbahn eintrat. Hierher gehört der Fall Boström (No. 19), ebenso wie auch Bramann (No. 20) seine Cyste durch secundäre Dilatation der Cysterne und Winiwarter (Fall 10) durch solche der Chylusgefässe nach Verschluss des Ductus thoracicus herleitet.

Während nun für die primäre Erweiterung des Ductus nach Enzmann jede Erklärung mangelt, ist die zweite Art der Wirksamkeit des Ductus wohl möglich. Auffallend ist aber, dass nur äusserst selten nach Verschluss auch grosser Lymphstämme und selbst des Ductus thoracicus eine Erweiterung in deren Wurzelgebiet eintritt, und dass dieselbe auch dann nur äusserst unbedeutend ist; ist doch auch Enzmann durch die Grösse seiner Cyste davon abgehalten worden, dieselbe auf diese Art entstanden zu glauben. Es ist eben, wie Recklinghausen[57] sagt, das Lymphgefässsystem in hohem Maasse zur Bildung von Collateralbahnen befähigt, und es ist daher begreiflich, dass wenn ein Abfuhrweg verlegt wird, die Lymphe einen ausweichenden Abfluss nach Nachbargebieten findet. Dazu kommt, dass nach Meckel[58] der Ductus thoracicus nur selten einfach ist, sondern fast immer eine Reihe von Nebenästen zeigt. Nach alledem darf anzunehmen sein, dass die Entstehung von Lymphcysten aus dem Ductus thoracicus nur eine untergeordnete Bedeutung hat.

Eine grössere Reihe von Beispielen finden wir für die zweite Entstehungsart, aus Lymphdrüsen (siehe Casuistik, Fall 2, 5, 6, 7, 12, 13, 15, 21, 22, 25, 30).

Diesen Modus nimmt Rokitansky[59] an, dem sich auch Virchow[60] anschliesst. „Die Anhäufung der Lymphe (Chylus) führt (in seltenen Fällen) durch Erweiterung der Räume der Drüse zu einer cystenartigen Degeneration derselben, zu einer Umgestaltung der Drüse zu einem häutigen, von ansehnlichen Septen durchsetzten, fächerigen, ja endlich einfachen dünnhäutigen schlaffen oder dickwandigen Sack.“ Diese Veränderung, bei der die Follicularsubstanz immer mehr abnimmt und die Drüse sich in cavernöses Gewebe und durch Confluenz endlich in cystische Hohlräume umwandelt, schliesst sich entweder an Stauung in Folge des Verschlusses der Vasa efferentia an oder aber an entzündliche Prozesse, durch die Veränderungen in der Umgebung oder in der Wand von Lymphgefässen gesetzt werden, die ihrerseits zu Störungen der Lymphcirculation Veranlassung geben.

Dieser zweite Entstehungsmodus darf vor Allem für die Cysten als sicher gelten, bei denen man in der Wand noch deutlich Reste von Drüsengewebe findet.

Die dritte Art der Genese ist endlich die Entstehung aus kleineren Lymphgefässen. Auch unter unseren Fällen finden wir als Ausgangspunkt der Cyste Lymphgefässe, einmal auch — dies sei nur nebenbei bemerkt — eine Ruptur eines solchen zwischen zwei Peritonäalblätter (Fall 24).

Ueber keine der Entstehungsarten gehen die Ansichten so weit aus einander, als über diese dritte, und auch jetzt ist die Frage der verschiedenen Möglichkeiten dieser Entstehungsweise noch nicht abgeschlossen.

In seiner bereits erwähnten bedeutsamen Arbeit „über Lymphangiome“ nimmt Wegner[24] für die Entstehung folgende Modi an: 1) Langsame Dilatation ursprünglich vorhandener Lymphbahnen mit Neubildung von Wandungselementen — Ektasie mit Hyperplasie, verursacht durch Stauung der Lymphe. 2) Active Proliferation der Lymphgefässendothelien, aus denen sich solide Zellmassen bilden, die zwischen sich Hohlräume entstehen lassen und, indem sie sich in präexistirende Lymphgefässe öffnen, zu neuen wirklichen Lymphgefässen werden. Homöoplastische Neoplasie. 3) Aus bindegewebiger Matrix entsteht ein Granulationsgewebe und durch secundäre Umwandlung derselben auf indirectem Wege neue lymphführende Räume. Heteroplastische Neoplasie.

Dass eine Neubildung von Lymphgefässen bei der Entstehung von Lymphgeschwülsten vorkommt, beweisen sicher die Fälle, in denen diese an Stellen sassen, welche, wie der Panniculus adiposus und das Orbitalgewebe, normaler Weise nur spärliche oder keine Lymphgefässe besitzen. Was nun die beiden hierher gehörigen Bildungsarten Wegner's anbelangt, so sind sie wohl beide anzuerkennen, und auch für beide sind hervorragende Autoren eingetreten. Wegner selbst hält aber den erstgenannten Modus, Ektasie mit Hyperplasie, für die häufigste Bildungsart. Auf einem ähnlichen Standpunkt steht Middeldorpf[61], der sich für die Verlegung irgend eines abführenden Lymphgefässes mit Neubildung von bindegewebigen Elementen von Seiten der präexistirenden Lymphgefässe entscheidet. Gegen Wegner hat sich besonders Langhans[62] gewandt, der die Rolle der Stauung gänzlich ausschliesst und die Ursache der Veränderung in den Wachsthumsverhältnissen der Gewebe an Ort und Stelle, also besonders in der Wand der Lymphgefässe sucht. Ihm schliessen sich auch Esmarch und Kulenkampf[63] an, die in Circulationsstörungen höchstens prädisponirende Momente erblicken, und endlich auch Nasse[64], der in localen, kaum definirbaren Veränderungen der Gewebe die Ursache für die Cystenbildung sucht. Eine andere Erklärung, doch auch ohne Betheiligung der Stauung, giebt Czerny[65], der in einem Fall die Ektasien durch narbige Schrumpfung des umliegenden Bindegewebes entstanden annimmt, eine Erklärung, wie sie Rindfleisch zuerst für die cavernösen Blutgeschwülste gegeben hat, und die auch Schwarzenberger für seine Lymphcyste (siehe Casuistik, Fall 36) angiebt. Narbige schrumpfende Prozesse, doch in der Art, dass sie die Regulirung der Transsudation und der Abfuhr des Transsudats stören, beschuldigt auch Klebs[66] als Entstehungsursache. Natürlich können die letzten Arten nur bei der kleinen Zahl von Cysten die Ursache gewesen sein, in deren Umgebung solch' retrahirtes Bindegewebe nachzuweisen ist. —

Während nun alle bisher besprochenen Entstehungsarten — oder besser Hypothesen — den Lymphgefässen eine rein passive oder nur secundär active Rolle bei der Bildung der Lymphcysten zutheilen, haben neueste genaue Untersuchungen dazu geführt, den Lymphgefässen eine primär active Betheili-

gung zuzusprechen. Tilger[67] kommt nehmlich auf Grund einer äusserst sorgsamen Untersuchung einer Lymphcyste des Ligamentum hepatogastricum zu dem Schlusse, den Entstehungsmodus in seinen ersten Anfängen als einen wesentlich die Lymphgefässe betreffenden, chronisch-entzündlichen Prozess, als eine Lymphangitis chronica desquamativa aufzufassen. Das durch einen, in diesem Falle vielleicht von einem alten Ulcus ventriculi ausgehenden Reiz mächtig proliferirende Endothel erweitert zunächst rein mechanisch die Lymphgefässe und führt schliesslich durch Desquamation zur Verstopfung derselben, um so mehr, als auch die Wandung und das umgebende Bindegewebe in Reizzustand versetzt sind und dadurch die zerfallenen Endothelien um so weniger leicht zur Resorption gelangen. Die eigentliche Cystenbildung erfolgt nun aus der Dilatation der Lymphbahnen heraus durch Confluenz anfänglich getrennter Hohlräume zu einem grösseren. Tilger glaubt dem aus seinen Untersuchungen gewonnenen Resultat eine weitergehende Bedeutung schon darum beimessen zu dürfen, weil kurz zuvor Ledderhose[68] für traumatische Lymphcysten des Unterschenkels einen ähnlichen Bildungsmodus beschrieben hatte. Es mag deshalb von besonderem Interesse sein, dass auch in unserem Fall bei der mikroskopischen Untersuchung Bilder auffielen, die mit der mir erst später zu Gesicht gekommenen Beschreibung Tilger's grosse Aehnlichkeit hatten. Es war zunächst der Befund mehrfacher Endothellagen als Auskleidung der Hohlräume, der, mögen auch an einer oder der anderen Stelle die Endothelien mechanisch durch Schrumpfung über einander geschoben sein, in seiner Gesammtheit eine ausgesprochene Proliferation anzeigte. Ferner befand sich das umgebende Gewebe, wie die massenhafte Infiltration mit Granulationsgewebe bewies, in einem deutlich erkennbaren Reizzustand und zwar besonders um die Spalten und Blutgefässe, deren stark verdickte Wand ebenfalls auf entzündliche Zustände hinweist. Endlich möchte ich auch auf den beobachteten continuirlichen Uebergang von kleinen Lymphräumen in Bindegewebsspalten und deren Verbreiterung zu kleinen Lymphgefässen hinweisen und dieselben einfach als Fortsetzung des ursprünglichen Prozesses in die kleinsten Anfänge des Lymphgefässsystems betrachten.

Ich glaube daher, es zum wenigsten für sehr wahrscheinlich halten zu dürfen, dass auch die Entstehung unserer Lymphcyste, deren Bildung aus Lymphgefässen schon nach dem Sitz sicher anzunehmen ist, ähnlich wie Tilger darlegt, zu erklären ist. Nur möchte ich die Möglichkeit, dass das Granulationsgewebe, das allerdings selbst erst secundär entstanden ist, bei seiner Umwandlung in derbes Bindegewebe auch mechanisch die Lymphgefässe dilatirt, nicht zu sehr in den Hintergrund drängen, da ich mehrfach rautenförmig aus einander gezogene Hohlräume sah, an deren sich gegenüber liegenden Eckpunkten fasriges Bindegewebe dicht ansass. Speciell für unseren Fall dürfte daran noch zu denken sein, ob nicht die zahlreichen Züge der glatten Musculatur des breiten Bandes durch ihre Contractionen und die dadurch bedingte weitere Störung der schon durch die Dilatation der Lymphräume geänderten Circulation der Lymphe an der Bildung der Cyste, wenn ich auch glaube, nur in geringem Maasse, betheiligt sind. Ob nun allerdings der Uranfang unserer Geschwulst nicht etwa congenitalen Ursprungs ist, ist wohl nicht sicher zu entscheiden. Doch liegt die Möglichkeit bei der Analogie mit den meist congenitalen „äusseren“ Lymphcysten sehr nahe, um so mehr, als einerseits eine Aetiologie post partum nicht bekannt ist und andererseits der Tumor, als er bei dem damals 2jährigen Kind zuerst bemerkt wurde, schon zu einer ziemlichen Grösse gewachsen sein musste. — Dass die Cyste in letzter Linie durch Confluenz entsteht, ist wohl allgemein als feststehend anerkannt, und ich glaube, dass damit auch der Befund einer continuirlichen endothelialen Auskleidung der Innenwand, den bis jetzt nur noch Heinrichs bei seiner Lymphcyste (siehe Casuistik, Fall 37) beschreibt, auf das Einfachste zu erklären ist. Denn es ist nicht abzusehen, warum der aus der Vereinigung von mit Endothel ausgekleideten kleineren Räumen entstehende grössere Raum, die Cyste, keinen Endothelbelag haben sollte. Fanden wir doch in allen unseren Präparaten alle Spalten und Hohlräume, von den kleinsten bis zu den grössten, unter denen vielleicht auch manche schon durch Confluenz gebildet waren, mit Endothel continuirlich ausgekleidet. Es bleibt daher in hohem Maasse auffallend, dass bis auf den oben genannten Fall alle Lymphcysten des Mesenteriums ohne Aus-

kleidung gefunden wurden, so dass man schliesslich das Fehlen einer solchen als charakteristisch ansah, auffallend um so mehr als auch unsere Cyste in einer Peritonäalduplicatur, also einer dem Mesenterium principiell identischen Stelle entstanden ist. Es wird daher die Beobachtung unseres Falles schon dann nicht ganz ohne Nutzen sein, wenn sie Veranlassung bietet, in Zukunft unter schonendster Behandlung der Präparate auf diesen Punkt zu achten.

Fassen wir noch einmal kurz die Ergebnisse unserer Untersuchungen zusammen, so handelt es sich bei unserem Tumor um einen der immerhin nicht allzu häufigen Fälle von Lymphcyste in abdomine, und zwar um eine solche innerhalb des Ligamentum uteri latum. Sie bietet insofern besonderes Interesse, als eine deutlich continuirliche Auskleidung aller Räume, auch der Cysteninnenfläche, nachweisbar war, und die mikroskopische Untersuchung auch weiterhin die Entstehung in der Hauptsache durch primär active Betheiligung des Lymphgefässsystems wahrscheinlich macht. — Bezüglich des klinischen Theiles ist die absolute Menge des Cysteninhalts, insbesondere aber, da es sich um ein schwächliches, kleines Mädchen von $3\frac{1}{2}$ Jahren handelt, die relativ ganz enorme Grösse der Cyste und deren glückliche Entfernung durch Laparatomie zu beachten. Endlich mag für die Diagnose künftiger Abdominaltumoren unsere Beobachtung insofern von Werth sein, als sie, wie Leopold[69] einst von seiner diesbezüglichen Veröffentlichung wünschte, „die Veranlassung werden möge, dass bei der Differentialdiagnose der Unterleibstumoren auch die Geschwülste der Ligamenta mehr in Berücksichtigung gezogen werden, als bisher".

Casuistik.

1. Albers, Hannov. Annal. 1836. 1. S. 322. — Bei der Section eines 51jährigen Mannes fand sich in der Gegend des Plexus solaris eine weiche, elastische, deutlich schwappende Cyste. Der Ductus thoracicus ging oberhalb und unterhalb in den Sack und konnte von dessen Innern aus sondirt werden. Die Wand war verdickt. Der Inhalt der Cyste war flüssige Lymphe mit Flocken untermischt.

2. Marshall Hughes, Schmidt's Jahrbücher. 1843. 40. Bd. S. 26. — 20jähriger Mann. Seit 1 Jahr Verdauungsbeschwerden, seit 6 Wochen Erbrechen und Schmerzen in der rechten Seite. Der Leib war bedeutend aufgetrieben. Es war im Abdomen kein Tumor, wohl aber etwas Fluctuation in der Tiefe zu fühlen. Der Ascites wuchs, Oedeme traten hinzu und der

Kranke starb im Zustand gänzlicher Abmagerung. Bei der Section fand sich in der Peritonäalhöhle 8 Quart einer mandelmilchartigen Flüssigkeit. Im Centrum des Abdomens sass ein rundliches knotiges Gewächs von der Grösse eines Zweipfennigbrodes, das aus mehreren agglomerirten Drüsen bestand. Aufgeschnitten entquoll denselben eine rahmartige Masse, die dem Exsudat seinen rahmartigen Charakter gegeben zu haben schien. Das ganze Mesenterium war mit zahlreichen, strotzend gefüllten Lymphgefässen durchzogen. Die Flüssigkeit enthielt, von Dr. Rees untersucht, Chylus in beträchtlicher Menge.

3. Diegassel, Bull. de la soc. anat. 1848. p. 62. — Diegassel demonstrirte der Soc. anat. einen Tumor des Mesenteriums eines 11monatlichen Kindes, der durch die Vereinigung mehrerer Cysten gebildet war, die unter sich nicht communicirten. Der Inhalt der Cysten war theils eine seröse, theils eine milchige Flüssigkeit. Der Tumor hatte sich zwischen den beiden Blättern des Mesenteriums entwickelt.

4. Ducasset, Bull. de la soc. anat. 1848. p. 67. — 4monatliches Kind, bekam plötzlich starke Diarrhöe mit etwas Fieber. Später trat Erbrechen auf, der Leib war schmerzhaft aufgetrieben, der Puls klein. Exitus. Bei der Eröffnung des Bauches fand man in der Höhe der Nabelgegend 2 Cysten, die sich in den Blättern des Mesenteriums entwickelt hatten. Sie schienen aus einem Hohlraum zu bestehen, waren jedoch aus mehreren, nicht communicirenden Räumen zusammengesetzt. Einige von diesen enthielten eine citrongelbe seröse, die anderen eine weisse milchige Flüssigkeit.

5. Rokitansky, Lehrb. der path. Anatomie. 1856. II. p. 395. — In dem Gekröse eines 56jährigen Schlossergesellen fanden sich mehrere Drüsen zu bohnen- bis wallnussgrossen, dick- und starrwandigen, eine fettig-schmierige, weisslich-gelbliche Masse enthaltenden Kapseln verwandelt; andere waren namentlich in der Nähe jener zu zart- und schlaffhäutigen, theils eine klare dünne, theils eine weissliche dickliche Flüssigkeit enthaltenden Säckchen degenerirt. Viele zeigten eine weisslich-gelbliche Sprenkelung.

6. Rokitansky, Lehrb. der path. Anatomie. 1856. II. p. 395. — Bei einem 36jährigen Taglöhner lagerte zwischen den Platten des Mesocolons ein etwa kindskopfgrosser, fluctuirender, gelappter Sack. Oben reichte er an das Pankreas und die Cysterne, rechts an das Duodenum und Colon asc., links an das Colon desc. Er enthielt eine milchige, schwach röthliche Flüssigkeit. Eine Communication mit dem Ductus thoracicus liess sich nicht ermitteln.

7. Fitz, Boston med. and surg. Journ. 1871. p. 191. (23. März.) — Von den Lumbaldrüsen einer Frau waren drei, die über einander lagen, erheblich vergrössert. Die obere war hühnereigross, die mittlere vom Durchmesser einer Rosskastanie, die untere doppelt so gross als normal. Die beiden grössten hatten ein durchscheinendes Aussehen und enthielten eine gelbliche Flüssigkeit.

8. Weichselbaum, Dieses Archiv. 1875. Bd. 64. S. 145. — Bei der Autopsie eines 80jährigen Mannes fand sich im Mesenterium ein mehr als handtellergrosser Tumor von 3—4 cm Dicke. Der Tumor bestand aus Fettgewebe, durchsetzt von zahlreichen Hohlräumen, die eine milchige Flüssigkeit enthielten und unter einander communicirten. Nur die kleineren Räume waren mit Endothel ausgekleidet. Die Flüssigkeit, die wie Milch war, alkalisch reagirte, Fett und viel Albumen enthielt, war nach der chemischen Untersuchung von Prof. Schneider sicher Chylus. Entstehung aus einem Lipom.

9. Sabourin, Bull. de la soc. anat. 1876. p. 339. — 70jährige Frau. Auf der rechten Seite des Mesenteriums, an der Ansatzstelle des Mesocolon, nahe der Wirbelsäule, fand man eine hühnereigrosse Tasche mit einer milchweissen Flüssigkeit gefüllt. In der Nachbarschaft keine dilatirten Lymphgefässe; der Ductus thoracicus normal; Lymphdrüsen nicht geschwollen. Die Cystenwand ist dünn und durchsichtig. Die Flüssigkeit, etwa 30 g, zeigt mikroskopisch feinste Fetttröpfchen, keinerlei Formelemente.

10. v. Winiwarter, Mittheil. aus d. Kronprinz Rudolph-Spital. 1877. II. S. 321. — 4monatliches schwächliches Kind, das von Geburt an einen aufgetriebenen Leib hatte. Man fühlte einen grossen Tumor des rechten Hypochondriums mit deutlicher Fluctuation. Jeweils im Zwischenraum von einigen Wochen wurde der Tumor pungirt und im Ganzen etwa 3040 ccm milchähnlicher Flüssigkeit entleert. Entstehung: Congenitaler Verschluss des Ductus thoracicus und dann cystenartige Erweiterung der Chylusgefässe.

11. Engel Reimers, Deutsch. Arch. f. klin. Med. 1879. Bd. 23. S. 632. — 50jähriger Sprachlehrer, der an Gastrektasie litt. Bei der Section fand sich unmittelbar unter der schwieligen kleinen Curvatur an der vorderen Magenwand eine reichlich 2 Thaler-grosse, runde, halbkuglig vorspringende Geschwulst mit glatter Oberfläche und von ziemlich weicher Consistenz. Sie enthielt eine milchige Flüssigkeit. Die Cystenwand bestand aus einem bindegewebigen Balkennetz mit zahllosen Hohlräumen, die mit Endothel ausgekleidet waren. Ferner fanden sich Fettzellen, elastische Fasern, Blutgefässe mit verdickter Wandung. Keine Rundzelleninfiltration. Entstehung: Erweiterung präexistenter Lymphbahnen durch Verschluss grösserer abführender Stämme; vielleicht war durch die narbigen Schrumpfungen an der kleinen Curvatur der Plex. gastr. sup. verlegt.

12. Millard et Tillaux, Bull. de l'acad. de méd. 17. août 1880. p. 831. — 31jähriger Mann, wurde plötzlich von heftigsten Schmerzen im Leib befallen. Gleichzeitig hartnäckige Obstipation. In der rechten Seite des Abdomens wurde ein sehr beweglicher Tumor constatirt, den man für eine Wanderniere hielt. Später wurde die Diagnose auf Darminvagination gestellt. Laparatomie. Es erscheint ein glatter, rundlicher, kindskopfgrosser Tumor, zwischen den Blättern des Mesenteriums gelegen. Durch Punction wird etwa $\frac{1}{2}$ Liter einer rahmartigen, milchweissen Flüssigkeit entleert. Der Tumor

wurde aus der Wunde hervorgezogen, abgebunden und weggeschnitten. Reactionsloser Verlauf.

Untersuchung von Merklen, Bull. de l'acad. de méd. 14. Sept. 1880. p. 926. — In der Flüssigkeit sind nur Margarinkrystalle und Fett zu constatiren. Nirgends Epithelzellen oder sonst zellige Gebilde. An der Cystenwand erkennt man 3 Schichten von Bindegewebe, in der mittleren lymphatisches Gewebe mit zahlreichen Blutgefässen und dilatirten Lymphräumen. Entstehung aus einer Lymphdrüse.

13. Roth, Ein Fall von Lymphangioma cysticum. Diss. Zürich 1880. — 32jährige Frau. Seit 3 Jahren stets wachsender Tumor im Abdomen. Krämpfe im Abdomen, heftiges Erbrechen, hartnäckige Obstipation. Das Abdomen ist aufgetrieben durch einen höckrigen, fluctuirenden Tumor, der in der Mitte des Bauches liegt. Diagnose: Ovarialcyste. Bei der Laparatomie zeigt sich eine retroperitonäale Cyste, vom Mesenterium überzogen. Durch Punction werden 6000 ccm klebrig röthlich-gelbliche Flüssigkeit entleert, die sofort gerann. Einnähung der Cyste in die Bauchwand, Drainage. Nach einigen Tagen Exitus durch Axendrehung des Dünndarms. Die mikroskopische Untersuchung der eiweisshaltigen Flüssigkeit zeigte eine Menge Lymphkörperchen und einzelne rothe Blutkörperchen. Die Cystenwand besteht aus Bindegewebe mit spaltförmigen Hohlräumen, die Lymphkörperchen und Endothelträmmer enthalten. Nirgends deutliches Endothel. Entstehung aus Lymphdrüsen zwischen der Wurzel der Art. mes. sup. und den Ovarialgefässen.

14. Küster, Ein chirurg. Triennium. 1882. S. 158. — 21jähriges Fräulein. Seit 3 Wochen eine über dem Nabel gelegene, äusserst schmerzhafte Bauchgeschwulst. Dieselbe ist kindskopfgross, rund, deutlich fluctuirend, und besonders in verticaler Richtung sehr beweglich. Mehrfache Punction einer milchigen Flüssigkeit, die 7,34 Eiweiss, 5,94 Fett und Cholestearin enthielt und mikroskopisch Fettkügelchen, verfettete Epithelialzellen und wenig weisse Blutkörperchen erkennen liess. Laparatomie. Exstirpation einer zwischen den Blättern des Mesenteriums gelegenen Cyste, die dem Netz fest adhärirt. Tod an Peritonitis durch Darmverletzung. Die Innenwand der Cyste ist mit mehrschichtigem Plattenepithel ausgekleidet. [In den Verhandlungen der Berl. med. Gesellschaft (Sitzung vom 11. Mai 1887) erklärt Küster letztere Angabe auf flüchtiger Untersuchung beruhend.]

15. Werth, Arch. f. Gynäkol. 1882. 19. Bd. S. 321. — Pat. bemerkte vor 3 Monaten während eines Colikanfalles eine Geschwulst im Leibe. Der Tumor liegt über dem Beckeneingang, ist sehr beweglich, ohne Zusammenhang mit dem Genitalapparat. Bei der Operation zeigt sich, dass die Cyste zwischen den Platten des Mesenteriums sitzt und von einer Darmschlinge, wie von einer Halskrause, umgeben ist. Exstirpation. Catgutnaht der Mesenterialwunde. Inhalt der Cyste dünnbreiig, aufgeschlemmter Kreide gleich. Die mikroskopische Untersuchung ergiebt ausser albuminösen und fettigen Detritus keinerlei Formelemente. Die Cystenwand besteht aus Binde-

gewebe und ist von zahlreichen Gefässen durchzogen. An einzelnen Stellen findet sich ausgesprochen lymphatisches Gewebe. Entstehung durch Obliteration der Vasa efferentia einer Mesenteriallymphdrüse.

16. Recklinghausen, Handbuch der allgem. Pathologie des Kreislaufs und der Ernährung. 1883. S. 97. — In der Wurzel des Mesenteriums eine faustgrosse, multiloculäre Geschwulst, deren cystische Höhlen sämmtlich mit richtigem Chylus gefüllt waren.

17. Enzmann, Beitrag zur path. Anatomie des Ductus thoracicus. Diss. Basel 1883. — Bei einer 77jährigen Frau fand sich auf der Wirbelsäule, im Bereich der Art. mes. sup. und coeliaca eine über faustgrosse, spindelförmige Cyste mit glatter Oberfläche. Die Cyste war faltig, schlaff, dickwandig und enthielt 50 ccm bräunlich glitzernden Brei, der mikroskopisch zahlreiche Cholestearinkrystalle, Blutkörperchen und Körnchenzellen zeigte. Die Innenfläche der 1—2 mm dicken Cystenwand war glatt, gelblich. In der Wand Bindegewebe, Fetttröpfchen, Rundzellen. Kein Endothel. Directer Zusammenhang der Cyste mit dem Ductus, der oberhalb durch mehrfache Lymphthromben verschlossen war.

18. Killian, Berl. klin. Wochenschr. 1886. No. 25. S. 407. — Frau von 61 Jahren, bemerkte seit 4 Wochen Dickenzunahme des Leibes. Magenschmerzen, Erbrechen und Durchfall. In der stark vorgewölbten rechten Oberbauchgegend fühlt man einen glatten, runden, weich elastischen, fluctuirenden Tumor, der nicht mit dem Genitalsystem zusammenhängt. 2malige Punction von 2500 und 2200 ccm einer weissgrauen, geruchlosen, alkalischen Flüssigkeit, von der Consistenz wie Milch. Sie enthält viel Albumen und giebt mikroskopisch das Bild von Milch. Später Incision, Einnähung der Cystenwand, Drainage. Heilung. Entstehung vielleicht aus dem Ductus thoracicus.

19. Killian (Fall von Prof. Bostroem), Berl. klin. Wochenschr. 1886. S. 407. — Schrumpfendes Narbengewebe (Caries der Wirbelsäule) bewirkte Obliteration des Ductus thoracicus; dadurch Erweiterung des ganzen Chylusgefässsystems. Im Mesenterium zahlreiche hirsekorngrosse Chylaneurysmen.

20. Bramann, Arch. f. klin. Chir. 1887. Bd. 35. S. 201. — 63jähriger Mann. Seit 5 Jahren Obstipation, seit 1½ Jahren Auftreibung des Leibes. Vor 6 Monaten bemerkte Patient in Nabelhöhe einen faustgrossen beweglichen Tumor. Man fühlt einen kindskopfgrossen, runden, sehr beweglichen Tumor mit glatter Oberfläche, prall gespannt und deutlich fluctuirend. An der Lendenwirbelsäule scheint er fixirt zu sein. Laparatomie. Incision, Einnähung der Wand, Drainage. Heilung mit Bauchbruch. In der Cyste waren 700—800 ccm einer schneeweissen, milchähnlichen Flüssigkeit, die alle chemischen Eigenschaften des Chylus hat und unter dem Mikroskop Fettkörnchen und Cholestearinkrystalle zeigt. Die Cystenwand ist 2—3 mm dick, derb und mikroskopisch aus derbem, von zahlreichen Blutgefässen und Lymphräumen durchsetztem Bindegewebe zusammengesetzt.

Auf der Innenfläche kein Epi- oder Endothel. Entstehung durch Dilatation der Cysterna chyli nach Verschluss des Ductus thoracicus oder aus einem Lymphcavernom.

21. Hlava, Sborník létàrský. 1887. p. 466. — Im Mesenterium eines 29jährigen Taglöhners fand sich eine grosse Anzahl erbsen- bis kindskopfgrosser Cysten mit gelblich durchschimmerndem Inhalt. Dieser zeigte mikroskopisch kleinere und grössere Fetttropfen, Detritus, Krystalle von verschiedenen Fettsäuren. Die kleineren Geschwülste boten den Bau von Lymphdrüsen dar, in den grösseren fand man in den Lymphräumen körnige grüngelbe Massen, in anderen lymphoide Zellen. Die Cystenwand bestand aus Bindegewebe. Entstehung: Obliteration des Truncus lymphaticus intestinalis und dann cystoide Degeneration der Lymphdrüsen.

22. Fenominoff, Unjenium and Petroff dhevnik kazano kaho obschchistra vratchis. 1888. No. 7 und 8. p. 72. — 26jährige Frau. Cyste des Abdomens. Laparatomie. Exstirpation einer Cyste mit chylösem Inhalt, die sich im Mesenterium entwickelt hatte. Heilung. Die mikroskopische Untersuchung des Tumors zeigt, dass er aus einer Lymphdrüse entstanden ist.

23. Carson, Journal of the Americ. med. Association. Juni 1889. — 39jähriger Mann. Bei der Untersuchung fand sich ein Bauchtumor von der Grösse eines kleinen Kindskopfes, rundlich, beweglich, etwas rechts von der Mittellinie. Diagnose: Mesenterialcyste. Punction einer weissen, milchigen, chylusähnlichen Flüssigkeit, wonach an Cyste der Cysterna chyli geglaubt wurde. Der Tumor verschwand. Bald Wiederanfüllung bis zu Mannskopfgrösse. Laparatomie. Einnähung der Cystenwand, Drainage. Heilung. Die Flüssigkeit, von Dr. Bremer untersucht, war weisslich gelblich, alkalisch, enthielt Albumen, kein Fibrin. Mikroskopisch: Grosse fettig degenerirte Zellen und kleine Fettkörnchen, ähnlich denen in der Milch. Die Cystenwand war dick, enthielt zahlreiche Gefässe; die Innenfläche war glatt.

24. Rash, Transact. of obstet. Soc. of London. 6. Nov. 1889. — 21jährige Frau. 8 Tage nach dem Heben eines schweren Koffers bekam Pat. heftige Schmerzen in die linke Seite. Ein grosser runder Tumor von elastischer Consistenz und deutlich fluctuirend nimmt die linke Bauchseite ein. Nach rechts geht er etwas über die Medianlinie, nach unten in das Becken, nach oben über den Nabel. Kein Zusammenhang mit dem Genitalsystem. Der Tumor vergrössert sich nach oben und links. Vermehrte Schmerzen. Keine Blasenstörung. Diagnose: Parovarialcyste. Laparatomie. Punction von 3 Liter milchähnlicher Flüssigkeit. Der Tumor war gebildet durch die Blätter des Mesenteriums, die durch eine milchige Flüssigkeit aus einander gedrängt waren. Auf dem rechten breiten Mutterband befand sich eine nussgrosse, dünnwandige Cyste, die abgebunden und abgeschnitten wurde. Einnähung der Hauptcyste in die Bauchwand. Drainage. Untersuchung des Inhalts von Dr. Fergusson: Spec. Gew. 1015, alkalisch. Mikroskopisch: Lymphkörperchen, wenig Cholestearinkrystalle, Fettkörnchen. Entstehung: Berstung eines Lymphgefässes.

25. Rubesca, Centralbl. f. Gynäkol. 1889. S. 841. — 19jähriges Mädchen bemerkt seit 1½ Jahren die Entwickelung einer Geschwulst im Leibe. Dieselbe ist faustgross, glatt, elastisch und beweglich. Laparatomie. Die Geschwulst, die zwischen den Blättern des Dünndarmmesenteriums sitzt, wird enucleirt. Sie enthält eine dünnbreiige, fettige, gelblich gefärbte Flüssigkeit. Die Cystenwand ist 1—2 mm dick, glatt und besteht aus von Lymphräumen durchzogenem Bindegewebe. Kein Endothel. Entstehung aus einer mesenterialen Lymphdrüse.

26. Gusserow, Charité-Annalen. N. F. 15. 1890. S. 613. — 25jährige Frau. Seit 7 Monaten Schmerzen im Leib, zugleich Entwickelung einer Bauchgeschwulst. In der Mittellinie ist ein derber Tumor zu fühlen, der über den Nabel reicht. Deutliche Fluctuation. Becken frei. Diagnose unsicher. Laparatomie. Es zeigt sich ein mannskopfgrosser Tumor von Netz bedeckt, das mit ihm verwachsen war, der zwischen den beiden Mesenterialblättern lag. Entleerung von etwa 2½ Litern einer graugelben, sehr dünnbreiigen, trüben Flüssigkeit, die nicht gerinnt. Einnähung der Cystenwand. Mikroskopisch bestand die Flüssigkeit aus Fettkörnchenkugeln und feinen Fetttropfen. Chemische Untersuchung vereitelt.

27. Mendès de Léon, Nederl. Tijdschr. voor verlosk en gynek. II. 1890. p. 147. — 27jährige Frau. Fluctuirender Abdominaltumor von der Grösse einer Cocosnuss in der Nabelgegend, median, nach jeder Richtung beweglich. Keine Diagnose. Laparatomie. Man findet eine Mesenterialcyste, die incidirt und in die Bauchwand eingenäht wird. Nach 8 Tagen Wiederöffnung des Bauches, da eine Darmschlinge prolabirt war, die man nicht zurückbringen konnte. Dabei findet man eine zweite kleine Cyste, die punctirt wird. Wiedereinnähung. Heilung. Die entleerte Flüssigkeit ist milchig, reich an Albumen.

28. Spencer Wells, Brit. med. Journ. 1890. I. p. 1361 — 4jähriges Mädchen, das seit frühester Kindheit einen „starken“ Leib hat. Der Leib ist in der Nabelgegend vorgetrieben. Punction einer wässrigen, eiweisshaltigen Flüssigkeit. Wiederanfüllung. Laparatomie. Cyste des Omentum mit wasserklarem Inhalt. Exstirpation. Heilung. Untersuchung von Ransom (Brit. med. Journ. 1890. II. p. 1062). Das Präparat zeigt drei dünnwandige Cysten. Die Wand besteht aus Bindegewebe mit Fettzellen, Blutgefässen und Rundzelleninfiltration, besonders um die Gefässe, mit Riesenzellen. Die Flüssigkeit ist klar, wässrig, enthält Albumen, doch keine Membranen und dergleichen. Differentialdiagnose zwischen Dermoid-, Chylus- und Echinokokkencyste. Wahrscheinlich Chyluscyste.

29. Arékion, Étude sur les kystes du mésentère. Thèse de Paris. 1891. p. 128. — Bei einer 34jährigen Frau entwickelte sich seit 5 Jahren ein Tumor im Hypogastrium, der allmählich nach dem Epigastrium wuchs. Stechende Schmerzen im Bauch, später Athembeschwerden. Deshalb 5 Punctionen einer chocoladefarbenen, dicken Flüssigkeit. Der Bauch ist aufgetrieben,

konisch. Man fühlt einen resistenten Tumor, der nach oben in's Epigastrium und Hypochondrium, nach unten in's Becken reicht. Derselbe ist nach allen Seiten fixirt. Fluctuation an einzelnen Stellen. Laparatomie. Punction einer chocoladefarbenen, dicken Flüssigkeit, die Cholestearinblättchen enthält. Eine zweite Punction ergiebt einen milchigen, visciden Inhalt, wie dicker Gummi. Der Versuch der Exstirpation misslingt wegen zahlreicher Adhäsionen. Einnähung. Keine histologische Untersuchung.

30. Dörschlag, Zur Casuistik der Cysten des Mesenteriums. Diss. Greifswald 1891. — Ein 43jähriger Arbeiter bemerkte einen sehr beweglichen, wallnussgrossen Tumor im Bauch rechts vom Nabel, der durch eine Krankheit angeblich verschwand. Nach einem Trauma Wiedererscheinen des Tumors, der als rundlich, kindskopfgross und prall zu fühlen und leicht verschieblich ist. Die Laparatomie zeigt eine dem Mesenterium des Dünndarms aufsitzende, weissliche Cyste. Exstirpation. Die Cyste enthielt etwa 600 bis 700 ccm einer bräunlichen Flüssigkeit. Ihre Wand, 3 mm dick, bestand aus derbem Bindegewebe, das zahlreiche Blutgefässe und Lymphräume enthielt. Kein Endothel. Entstehung: vielleicht cystische Degeneration einer Drüse und nachträgliche Blutung.

31. Tuffier, Bull. et mém. de la soc. de chir. de Paris. XVIII. 1891. p. 582. — 48jähriger Mann bemerkt seit 6 Monaten eine bewegliche Geschwulst im Abdomen. Plötzlich nach dem Heben eines Koffers Schmerzen, Erbrechen. Man fühlt eine bewegliche, runde, kindskopfgrosse Geschwulst von glatter Oberfläche. Diagnose: Netzcyste. Die Laparatomie zeigt eine Cyste im Mesenterium. Exstirpation. Heilung. Der Cysteninhalt hat das Aussehen von Milch, hohen Fettgehalt, kein Fibrin, kein Zucker.

32. Tuffier, Bull. et mém. de la soc. de chir. de Paris. XVIII. 1891. p. 582. — 12jähriges Kind. Cyste des Mesenteriums mit 3 taschenartigen Ausbuchtungen, von denen eine 2 Liter chylöse Flüssigkeit enthielt. Zahlreiche kleinere Cysten im Mesenterium. Die Exstirpation gelang nicht. Drainage.

33. Kruse, Dieses Archiv. 1891. Bd. 125. S. 488. — Bei der Section eines an Pneumonie verstorbenen 75jährigen Arbeiters fanden sich im aufgeschnittenen Dünndarm, besonders im Jejunum durch die sonst nicht auffallend veränderte Schleimhaut weissliche Stellen von verschiedener Grösse und Gestalt durchschimmernd. Beim Einschneiden entleeren sie einen dünnflüssigen, milchweissen Inhalt, der unter dem Mikroskop Fette und Albumen in feinster Vertheilung und eine geringe Zahl Leukocyten enthält. Die Schnitte selbst sind von weiten Chylusräumen durchsetzt, deren Wand aus einer einfachen Lage platter Zellen besteht, die alle Räume continuirlich auskleidet. Entstehung: Ektasie der Chylusgefässe der tieferen Darmschleimhautschichten mit enormer Neubildung von Endothel, und Neubildung von Hohlräumen.

34. Lauenstein, Ueber einen Fall von Mesenterialcyste. Diss. München 1893. — 31jähriger Maschinist bekommt plötzlich blutige Durchfälle. Im Abdomen ist ein verschieblicher, etwas fluctuirender Tumor zu fühlen. Punction einer dunkelbraunrothen Flüssigkeit, die viel Eiweiss und Blutkörperchen, wenig Leukocyten enthält. Diagnose: Mesenterialcyste. Laparatomie. Rechts von der Mittellinie liegt ein kindskopfgrosser Tumor, von Serosa überzogen. Inhalt 800 ccm Flüssigkeit, wie oben. Exstirpation. Die Cystenwand, die 4 Schichten zeigt, besteht aus Bindegewebe mit Blut- und Lymphbahnen. Entstehung aus Blut- und Lymphgefässen und Confluenz solcher ektatischer Gefässe.

35. Frank, Wiener klin. Wochenschr. 1894. S. 649. — Im Abdomen einer 31jährigen Bedienerin ein mannskopfgrosser, wenig beweglicher Tumor. Diagnose: Ovarialkystom. Laparatomie. Genitale frei. Der Tumor reicht bis an die Radix mesenterii, sitzt retroperitonäal. Exstirpation. Die Cystenwand ist 2—3 mm dick, hat kein Epithel. Der Inhalt, 400 ccm, ist gelblich, trübe; er enthält viel Fetttröpfchen, Cholestearinkrystalle, wenig Leukocyten.

36. Schwarzenberger, Beitr. z. klin. Chirurgie. 1894. Bd. 11. S. 713. — 4¾jähriges Mädchen. Leib gleichmässig aufgetrieben, überall Undulation. Diagnose: abgesacktes peritonitisches Exsudat. Laparatomie ergiebt eine dünnwandige Cyste des Omentum majus. Exstirpation. Innenfläche der 2—3 mm dicken Cystenwand etwas gerunzelt, der Innenraum zeigt communicirende Hohlräume, die von einem Serosa gleichenden Gewebe ausgekleidet sind. Der Cysteninhalt, 3 Liter gelber klarer Flüssigkeit, ist alkalisch, enthält Eiweiss, kein Zucker. Spec. Gew. 1016. Mikroskopisch zeigt die dreischichtige Cystenwand Bindegewebe mit glatten Muskelfasern, Fettzellen, Lymphräume und Granulationsgewebe. Die Räume sind von continuirlichem Endothel ausgekleidet. Entstehung: Ektasie von Lymphgefässen durch narbige Retraction des Granulationsgewebes und Unregelmässigkeit im Stromgebiet der Lymphbahn durch Contraction der Musculatur.

37. Heinrichs, Beitr. zur Geburtshülfe und Gynäkol. (Festschrift für Martin.) 1895. S. 76. — 39jähriges Fräulein, das seit 4 Jahren Stärkerwerden des Leibes bemerkt. Schmerzen im Unterleib. Der Leib ist aufgetrieben. Fluctuation. Nach dem Percussionsbefund Diagnose auf Ascites. Die Laparatomie zeigt eine sehr dünnwandige Cyste des Mesenterium coli. Exstirpation: Heilung. Inhalt: 4 Liter wasserklare Flüssigkeit. Cystenwand aussen und innen glatt, und mit Endothel ausgekleidet. Entstehung durch Abschnürung eines subcoecal gelegenen Bruchsacks.

38. Tilger, Dieses Archiv. 1895. Bd. 139. S. 288. — Bei der Section einer 71jährigen Frau fand sich in der Schleimhaut der kleinen Curvatur des Magens eine deutlich strahlige Narbe von weisser Farbe und genau dieser Stelle entsprechend an der Aussenfläche der kleinen Curvatur, sich über die Vorderfläche des Ligamentum hepato-gastricum vorwölbend und an-

scheinend zwischen den Blättern des kleinen Netzes gelagert, ein rundlicher, prall elastischer Tumor von 40 mm Durchmesser. Er enthielt 14 ccm fettige Flüssigkeit mit viel Cholestearinschüppchen und Fetttröpfchen. Seine Innenfläche ist deutlich reticulirt, hie und da an den Leistchen Verkalkungen. In der Wand Spalten und Hohlräume mit, oft mehrschichtigem, Endothel ausgekleidet, Lymphthromben, endotheliale Riesenzellen, deutlich degenerative und proliferirende Prozesse. Entstehung durch Lymphangitis chronica desquamativa.

39. Narath, Arch. f. klin. Chir. 1895. Bd. 50. S. 763. — 52jähriger Bulgare. Vor 6 Monaten nach einer Erkältung leichte Schmerzen im linken Hypochondrium und daselbst Auftreten einer kleinen, von da ab stetig wachsenden Geschwulst. Leichte Stuhlverhaltung. Abdomen in seiner Configuration ganz unregelmässig. Man fühlt eine mannskopfgrosse Geschwulst, die nach oben unter den Rippenbogen, nach links in die Nierengegend sich erstreckt. Sie hat elastische Consistenz und fluctuirt. Differentialdiagnose zwischen Hydronephrose, Echinococcus- und Pankreascyste offen gelassen. Operation: Schrägschnitt in der Lumbargegend. Punction der sich zeigenden Cyste. Inhalt: 4 Liter gelbgrünliche Flüssigkeit, viel Albumen, kein Cholestearin. Einnähung der Cyste in die Wunde. Drainage. Nach 4 Tagen Exitus. Bei der Section fand sich die Niere von dem Cystensack hinaufgedrängt. Cysteninnenfläche glatt. Wand nicht untersucht. Die Flüssigkeit blieb, centrifugirt, weisslich, milchig getrübt. Die Trübung bestand aus Fetttröpfchen.

40. Kissling, Zeitschr. f. phys. Chem. XX. 1895. S. 462. (s. Zeynek.) — 59jähriger Mann bemerkt seit 8 Tagen die Vergrösserung seines Bauches. Die stärkste Prominenz war rechts 4 cm unter dem Nabel. Bei der Operation fand sich ein mannskopfgrosser Tumor in den Blättern des Dünndarmmesenteriums. Sein Inhalt betrug etwa 2¼ Liter milchiger Flüssigkeit. Keine Stuhlbeschwerden.

41. Géhring, Zeitschr. f. phys. Chem. XX. 1895. S. 462. (s. Zeynek.) — 5monatliches schwächliches Kind, das schon bei der Geburt einen etwas grossen Bauchumfang hatte. Seit 8 Tagen beträchtliches Wachsen der Geschwulst. Punction von 2¼ Liter milchiger Flüssigkeit. Nach 4 Wochen Bauchumfang, 2 Querfinger unter dem Nabel, 52 cm. Punction von 1 Liter Flüssigkeit wie oben.

42. Pagenstecher, Berl. klin. Wochenschr. 1895. No. 42. S. 911. — 71jähriger Zimmermann. Früher Verdauungsbeschwerden, Magenschmerzen. Tumor im Abdomen. Probepunction von milchig aussehender Flüssigkeit. Der bewegliche, fluctuirende Tumor nimmt das rechte Epigastrium und den medialen Theil des Hypochondriums ein. Laparatomie. Zweizeitige Eröffnung der Cyste, Drainage. Inhalt wie bei der Probepunction. Cystenwand nicht untersucht. Die Diagnose war auf Empyem der Gallenblase gestellt worden.

43. Winter, Zeitschr. f. Geburthülfe u. Gynäkol. 1895. Bd. 33. S. 210. (Verhandl. der Gesellsch. f. Geburtsh. u. Gynäkol. Berlin. 28. Juni 1895.) — Demonstration einer exstirpirten retroperitonäalen Cyste, die sich oben zwischen Leber und Colon transversum hinter dem Ligamentum hepato-renale entwickelt hatte. Mannskopfgrosser Tumor mit wasserhellem, eiweissarmem Inhalt. Die Wand der Cyste, mit deutlichem Endothel ausgekleidet, zeigt bindegewebige Struktur. Entstehung: Dilatirtes Lymphgefäss.

44. Hohenegg, Wiener klin. Rundschau. 1895. S. 81. — Lymphcyste des Mesenteriums.

45. Der folgende, noch nicht veröffentlichte Fall stammt aus der Heidelberger Universitäts-Frauenklinik. Derselbe wurde von Herrn Geh. Hofrath Kehrer operirt, dem ich für die gütige Ueberlassung des Falles auch an dieser Stelle meinen Dank sage.

Frl. K. S., 20 Jahre alt. Eintritt am 22. Januar 1894.

Anamnese: Die Eltern der Patientin und 3 Geschwister sind gesund, 9 früh gestorben. Pat. selbst will nie krank gewesen sein. Menstruation seit dem 13. Jahre, 4wöchentlich, 4—5 Tage dauernd, am ersten Tage geringe Schmerzen, zuletzt vom 26.—29. December 1893.

Vor etwa 4 Jahren bemerkte Pat. zum ersten Male im Leib eine hühnereigrosse Geschwulst, die keine Beschwerden verursachte. Damals sistirten die Menses dreimal unter heftigen Schmerzen, dann waren sie wieder regelmässig. Die Geschwulst wuchs langsam und brachte nur ein Gefühl dumpfen Drucks im Leib hervor, nie eigentliche Schmerzen, auch nicht bei strenger Arbeit.

Status bei der Aufnahme: Pat. ist von kleinem, gracilem Bau. Aussehen gesund. Appetit mangelhaft. Stuhl und Urin normal.

Circulations- und Respirationsorgane gesund.

Das Abdomen ist flach, ziemlich gespannt, nur links über dem Nabel besteht eine kuglige Auftreibung. Diese ist bedingt durch eine klein Kürbisgrosse, glatte Geschwulst, die von elastischer Consistenz und äusserst beweglich ist, so dass sie ohne Schmerzen leicht nach unten und oben verschoben werden und im Liegen sogar unter dem Rippenbogen zum Verschwinden gebracht werden kann. Die innere Untersuchung ergiebt normale Verhältnisse einer Nulliparen. Das Becken ist frei, kein Zusammenhang mit dem Tumor.

Diagnose zweifelhaft.

25. Januar Laparatomie. Schnitt in der Linea alba vom Nabel zur Symphyse. Eingehen mit der Hand und Herabholen des Tumors in die Bauchwunde. Er erweist sich als Cyste und ist nach unten und rechts mit einer Dickdarmschlinge (Colon transversum?) fest verwachsen, die scharf gelöst werden muss. Dabei entstehende parenchymatöse Blutungen werden durch Umstechungen mit Catgutsuturen gestillt. Die ganze Oberfläche der Geschwulst mit Ausnahme des dem Dickdarm adhärenten Theils ist mit einer Fett durchwachsenen Peritonäallamelle überzogen, die leicht stumpf abgezogen

werden kann. Einige Netzligaturen. Der dergestalt freigelegte Tumor hat eine vollständig glatte Oberfläche und ist klein Kürbis-gross. Seine Wandung erscheint ziemlich dick und derb. Da der Stiel nicht freigelegt werden kann, wird der Sack pungirt und eine etwa 100 ccm betragende bräunliche Flüssigkeit entleert. Der übrige Inhalt, nur aus Blutgerinnsel bestehend, wird nach Incision mit der Hand entfernt. Dann kann der Stiel, der ziemlich lang ist und zwischen Magen und Colon transversum aus der Tiefe kommt, aber nicht torquirt ist, herausgezogen werden. In demselben verlaufen stark dilatirte Lymphgefässe. Ligatur und Abtragen der Geschwulst. Versenkung des Stiels. Nachträglich noch einige Umstechungen des Oments und am gelösten Dickdarm. Schluss der Bauchwunde. — Narkose gut.

Die Heilung verlief völlig normal. Entlassung am 10. Februar 1894.

Der Inhalt der Cyste besteht zumeist aus bröckligem Blutgerinnsel; der etwa 100 ccm betragende flüssige Inhalt hat ein spec. Gew. von 1025, reagirt alkalisch, gesteht vollständig beim Kochen. Mikroskopisch sind rothe und weisse Blutkörperchen in ziemlich reichlicher Menge, Fetttröpfchen und Cholestearinkrystalle nachweisbar. Die Cystenwand ist 2—3 mm dick, innen und aussen vollständig glatt, im Innern keine Septen.

Anatomische Diagnose: Lymphcyste des Mesenteriums.

Zum Schlusse ist es mir angenehme Pflicht, meinen hochverehrten Lehrern, Herrn Prof. Vierordt, dem ich für die gütige Ueberlassung des Themas besonders verbunden bin, sowie Herrn Geh.-Rath Arnold und Herrn Prof. Lossen für die mir stets freundlichst gewährte Unterstützung bei der Abfassung dieser Arbeit meinen tiefgefühltesten Dank abzustatten.

Literatur.

1. Ziegler, Lehrb. der allgem. pathol. Anatomie. I. S. 305.
2. Thoma, Lehrb. der pathol. Anatomie. I. S. 670.
3. Orth, Lehrb. der spec. pathol. Anatomie. I. S. 1011.
4. Peerls-Neelsen, Lehrb. der allgem. pathol. Anatomie. S. 313.
5. Lubarsch und Ostertag, Ergebnisse der allgem. path. Morphologie und Physiologie. 1895.
6. Tillmanns, Lehrb. der spec. Chirurgie. II. S. 36.
7. Oerum, Kemiske Studier over Ovariecyste vädsker. 1884. p. 155. Ref. Maly's Jahresberichte über die Fortschritte der Chemie. XIV. 1884. S. 459.
8. Pfannenstiel, Arch. f. Gynäkol. Bd. 38. S. 86.
9. Scanzoni, Krankheiten der weiblichen Sexualorgane. I. S. 309.
10. Kiwisch, Klin. Vorträge. II. S. 221.
11. Müller, Scanzoni's Beiträge. V. S. 163.

12. Schatz, Arch. f. Gynäkol. IX. S. 125.
13. Spiegelberg, Arch. f. Gynäkol. I. S. 482.
14. Schatz, Arch. f. Gynäkol. XIV. S. 176.
15. Gusserow, Arch. f. Gynäkol. IX. S. 478.
16. Gurlt, Die Cystengeschwülste des Halses. S. 30.
17. z. Nieden, Virchow's Archiv. 1882. Bd. 90. S. 350.
18. Gerhardt, Handb. der Kinderkrankheiten. VI. 1. S. 194.
19. Zeynek, Zeitschr. für phys. Chemie. XX. 1895. S. 462.
20. Preusche, Zeitschr. für phys. Chemie. IV. S. 282.
21. Heinrichs, Beiträge zur Geburtshülfe und Gynäkol. Festschrift für Martin. 1895. S. 76.
22. Zeller, Ueber einen Fall von Lymphangioma colli congenitum. Diss. Berlin 1880.
23. Köster, Würzburger Verhandlungen. III. 1872. S. 58.
24. Wegner, Arch. f. klin. Chirurgie. XX. 1877. S. 641.
25. Gegenbaur, Lehrb. der Anat. des Menschen. 1890. II. S. 87 und 163.
26. Augagneur, Tumeurs du mésentère. Thèse de Paris. 1886.
27. Collet, Essai sur les kystes du mésentère. Thèse de Paris. 1884.
28. Hahn, Berl. klin. Wochenschr. 1887. No. 23. S. 408.
29. Gerhardt, Handb. der Kinderkrankheiten. IV. 2. S. 258.
30. Spencer Wells, Diseases of the ovaries. Vol. I.
31. Schroeder, Handb. der Krankheiten d. weibl. Geschlechtsorgane. S. 472.
32. Fehling, Lehrb. der Frauenkrankheiten. S. 434.
33. Olshausen, Krankheiten der Ovarien. S. 188.
34. Waldeyer, Eierstock und Ei. S. 142.
35. Klebs, Lehrb. der pathol. Anatomie. II. S. 837.
36. Scanzoni, Lehrb. der Krankheiten der weibl. Geschlechtsorgane. S. 357.
37. Kiwisch, Klin. Vorträge. S. 230.
38. Spencer Wells, Diseases of the ovaries. p. 239. (Fall 93).
39. Löhlein, Berl. klin. Wochenschr. 1889. S. 557.
40. Martin, Virchow's Archiv. Bd. 120. S. 244.
41. Tilmann, Deutsche med. Wochenschr. 1895. S. 822.
42. Winckel, Lehrb. der Frauenkrankheiten. S. 632.
43. Zweifel, Centralbl. f. Gynäkol. 1883. No. 7.
44. Olshausen, Krankheiten der Ovarien. S. 205.
45. Schroeder, Arch. f. klin. Med. XVII. S. 357.
46. Spiegelberg, Arch. f. Gynäkol. III. S. 272.
47. Lawson Tait, Lancet. 1880. p. 205. (7. Febr.)
48. Dörschlag, Zur Casuistik der Cysten des Mesenteriums. Diss. Greifswald 1891. S. 17.
49. Frentzel, Deutsche Zeitschr. f. Chirurgie. Bd. 33. 1892. S. 180.
50. Macdonald, The Edinburgh med. Journ. XXX ^{2}. p. 1074. (Juni 1885.)
51. Lawson Tait, The Edinburgh med. Journ. XXXV ^{1}. p. 5. (Juli 1889.)
52. Frank, Wiener klin. Wochenschr. 1894. S. 649.
53. Rothfuchs, Die Ovariotomie im Kindesalter. Diss. Marburg 1892.

54. Klebs, Handb. der pathol. Anatomie. I. S. 332.
55. Uhle und Wagner, Handb. der allg. Pathologie. S. 691.
56. Lannelongue et Achard, Traité des kystes congénitaux. p. 309—325.
57. Recklinghausen, Handb. der allg. Pathologie des Kreislaufs und der Ernährung. S. 98.
58. Meckel, Handb. der pathol. Anatomie. II. S. 260.
59. Rokitansky, Lehrb. der pathol. Anatomie. II. S. 395.
60. Virchow, Berl. klin. Wochenschr. 1887. No. 14. S. 249.
61. Middeldorpf, Arch. f. klin. Chirurgie. XXXI. 1885. S. 590.
62. Langhans, Virchow's Archiv. Bd. 75. S. 299.
63. Esmarch und Kulenkampf, Die elephantiastischen Formen. 1885.
64. Nasse, Arch. f. klin. Chirurgie. 1889. Bd. 38. S. 614.
65. Gjeorgjewic, Arch. f. klin. Chirurgie. 1871. Bd. 12. S. 640.
66. Klebs, Prager Vierteljahresschr. Bd. 125.
67. Tilger, Virchow's Archiv. 1895. Bd. 139. S. 288.
68. Ledderhose, Virchow's Archiv. 1894. Bd. 137. S. 197.
69. Leopold, Arch. f. Gynäkol. 1880. S. 402.

Erklärung der Abbildungen[1]).

Tafel VIII.

Fig. 1. Schwache Vergrösserung. Uebersichtsbild. CIF Cysteninnenfläche.
Fig. 2. Starke Vergrösserung. A Gefäss mit verdickter Wandung. E_1 einfache Endothellage. E_2 abgehobenes Endothel. E_3 Endothel in Proliferation. F Fettgewebe. M glatte Musculatur. K kleinzellige Infiltration. CIF Cysteninnenfläche.

[1]) Die Zeichnungen sind von Herrn Collegen Cand. med. Becker ausgeführt, dem ich auch an dieser Stelle dafür herzlich danke.

(Separatabdruck aus Virchow's Archiv für pathologische Anatomie und Physiologie und für klinische Medicin. 144. Band. 1896.)

Druck und Verlag von Georg Reimer in Berlin.

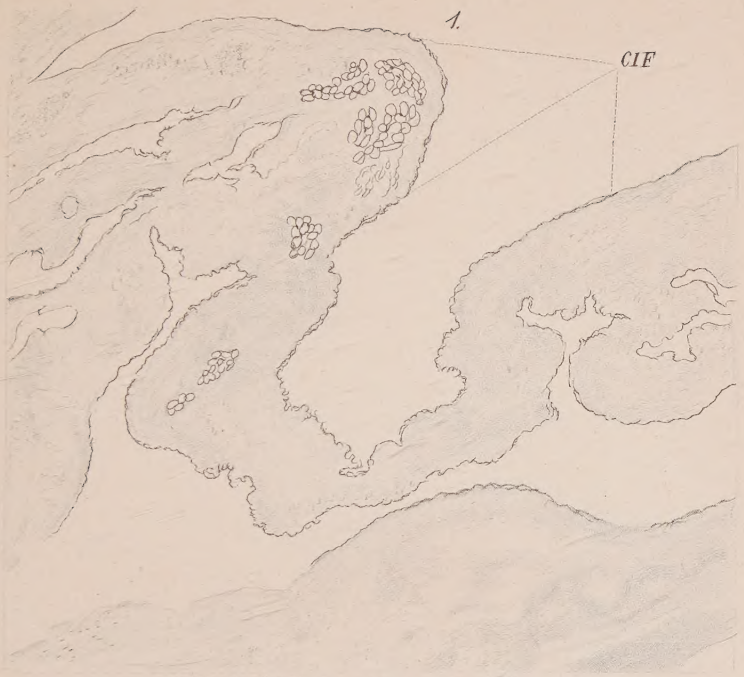

V. Lion del. W. Grohmann sc